Mise au point sur les principales indications de l'EEG

Dossier coordonné par Virginie Lambrecq

Sommaire

- Éditorial ..... P. 142
  Virginie Lambrecq (Paris)
- 1/ Fiche technique sur l'EEG ..... P. 144
  Virginie Lambrecq (Paris)
- 2/ EEG et épilepsies ..... P. 147
  Laurent Bailly, Virginie Lambrecq et Vincent Navarro (Paris)
- 3/ Indications et apports de l'EEG en médecine d'urgence et réanimation ..... P. 154
  Louis Cousyn et Virginie Lambrecq (Paris)
- 4/ Aspects électro-encéphalographiques de l'encéphalopathie métabolique ..... P. 163
  Clémence Marois, Virginie Lambrecq et Nicolas Weiss (Paris)
- 5/ Intérêt de l'EEG dans la prise en charge des pathologies cérébro-vasculaires ..... P. 169
  Belén Diaz-Fernandez (Paris)
- 6/ L'EEG chez la personne âgée ..... P. 174
  Kiyoka Kinugawa (Paris) et Marc Verny (Paris)
- 7/ L'EEG en psychiatrie ..... P. 179
  Jean-Arthur Micoulaud-Franchi (Bordeaux)
- 8/ Apports des enregistrements par microélectrodes intracérébrales *in vivo* dans l'étude de la physiopathologie des épilepsies focales ..... P. 182
  Valerio Frazzini et Vincent Navarro (Paris)

Éditorial

L'électroencéphalographie (EEG) est un outil majeur d'exploration des activités cérébrales spontanées et de leur réactivité, par le moyen d'électrodes placées sur le cuir chevelu. Non invasif et facile à mettre en œuvre au lit du patient, c'est un examen indispensable dans la prise en charge de l'épilepsie, mais aussi dans de nombreuses situations d'urgence, permettant la mise en place rapide de traitements appropriés. Nous avons souhaité pour ce numéro mettre en avant cette technique, ancienne, presque centenaire, qui n'a rien perdu de son intérêt dans de très nombreuses situations cliniques. Troubles de vigilance, comas, troubles comportementaux ou cognitifs inexpliqués, autant de situations pour lesquelles l'EEG contribue non seulement au diagnostic étiologique, à la stratégie de prise en charge, mais également au pronostic.

Nous avons donc séparé les chapitres en fonction des services hospitaliers d'où les demandes d'EEG partent le plus régulièrement : le service d'épileptologie, les urgences et la réanimation, les services d'hépatologie et de maladies métaboliques, de neurovasculaire, de gériatrie et de psychiatrie. Enfin, nous avons ouvert l'exploration des épilepsies focales à la recherche utilisant des enregistrements EEG par des microélectrodes intracérébrales.

• Laurent Bailly et Vincent Navarro présenteront l'utilisation de l'EEG pour le diagnostic des épilepsies, avec un rappel des principales anomalies épileptiques rencontrées à l'EEG, l'importance de connaître la sensibilité et la spécificité de l'EEG pour faire un diagnostic d'épilepsie.

• Louis Cousyn exposera les nombreuses indications de l'EEG dans les situations d'urgence et en réanimation, avec les drapeaux rouges amenant à obtenir rapidement un tracé EEG.
• Clémence Marois et Nicolas Weiss présenteront les particularités EEG des encéphalopathies métaboliques et toxiques, avec des illustrations pour aider à la différenciation entre état de mal épileptique et encéphalopathie.
• Belén Diaz-Fernandez décrira les EEG dans le post-AVC et expliquera les indications de l'EEG pour le diagnostic différentiel dans des situations cliniques complexes.
• Kiyoka Kinugawa et Marc Verny feront un focus sur l'EEG de la personne âgée, en nous rappelant que même si la prise en charge d'une épilepsie doit suivre la même démarche que chez l'adulte plus jeune, les situations cliniques sont souvent différentes et l'EEG de la personne âgée recèle de nombres difficultés et des patterns inhabituels qu'il faut bien connaître.
• Jean-Arthur Micoulaud-Franchi présentera l'intérêt de l'EEG en psychiatrie, dans la démarche diagnostique et thérapeutique, nous rappelant les relations réciproques entre épileptologie et psychiatrie.
• Valerio Frazzini et Vincent Navarro mettront ensuite en scène les crises focales pharmacorésistantes au cours d'enregistrements intracérébraux, permettant de capter des neurones uniques au cours des anomalies épileptiques intercritiques et des crises d'épilepsie.

Virginie Lambrecq

1. Fiche technique sur l'EEG

Virginie Lambrecq

Département de neurophysiologie clinique, Hôpital de la Pitié-Salpêtrière, AP-HP, Paris
Institut du cerveau, ICM (Inserm-U1127, CNRS-UMR7225), Sorbonne Université, Paris

L'EEG est un examen fonctionnel permettant de recueillir l'activité électrique cérébrale. C'est une technique pratiquée de façon très courante, à l'hôpital ou dans le cabinet d'un neurologue. Elle est non invasive, non douloureuse, reproductible plusieurs fois sans aucun danger. Nous pouvons faire des EEG directement au lit du patient, quand celui-ci ne peut pas se déplacer.

Réalisation de l'EEG

(Fig. 1 et 2)

Le technicien EEG place des électrodes sur le cuir chevelu. Celles-ci seront maintenues par un casque à lanières de caoutchouc. Il existe aussi des bonnets avec électrodes intégrées. Pour la position des électrodes, nous utilisons le système 10-20, qui fixe proportionnellement la place de chacune des électrodes par rapport à des repères osseux. Sous chaque électrode, il est nécessaire d'appliquer une pâte à l'eau un peu abrasive pour améliorer le contact entre l'électrode et le cuir chevelu.
Chez l'adulte, 21 électrodes (Fp1, Fp2, F3, F4, F7, F8, T3, T4, T5, T6, C3, C4, P3, P4, O1, O2, Fz, Cz, Pz, une terre, une référence) sont placées de façon symétrique, pour couvrir l'ensemble de la tête. Les électrodes sont ensuite reliées à des fils de connexion à l'appareil d'enregistrement de l'EEG. Dans les situations d'urgence, nous utilisons moins d'électrodes, le plus souvent huit électrodes EEG associées à deux électrodes ECG (enregistrement bipolaire).

Déroulement de l'EEG standard

Après l'installation des électrodes, l'enregistrement proprement dit d'un EEG standard dure 20 à 30 minutes. Le patient est installé confortablement dans un fauteuil ou au lit, dans une pièce calme, peu éclairée, afin de favoriser la relaxation.

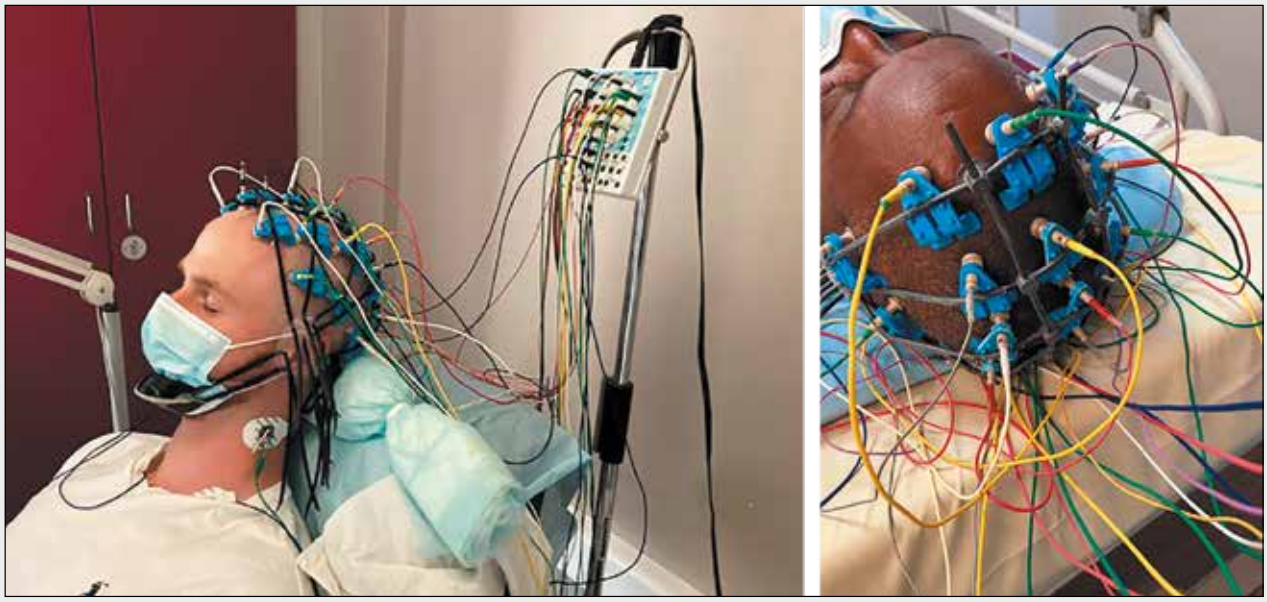

Figure 1
Exemples d'enregistrement EEG à 21 électrodes. Le casque à lanières, relié à une mentonnière, maintient les électrodes tampons ; celles-ci sont reliées à la boîte têtière par des fils de connexion.

Une caméra est utilisée pour examiner la relation entre l'EEG et d'éventuelles manifestations cliniques au cours de l'examen.
L'EEG est d'abord enregistré au repos, yeux fermés, puis des ouvertures des yeux de quelques secondes sont demandées, pour tester la réactivité du tracé.
Nous réalisons ensuite des épreuves d'activation, pour sensibiliser la survenue d'éventuelles anomalies :
- l'**hyperpnée,** qui consiste à inspirer de façon lente et ample, yeux fermés, pendant 3 à 6 minutes. Cette épreuve peut être renouvelée plusieurs fois au cours de l'examen. À noter que cette épreuve est contre-indiquée en cas d'insuffisance cardiaque ou respiratoire sévère, d'hémorragie intracrânienne récente, d'AVC récent, de maladie de Moya-Moya et de drépanocytose ;
- la **stimulation lumineuse intermittente**, ou SLI, qui consiste à envoyer des séries d'éclairs lumineux, à des fréquences variables. Il sera demandé durant cette épreuve, d'ouvrir et fermer les yeux pendant quelques secondes. Il n'y a pas de contre-indication pour cette activation ;
- nous pouvons parfois demander un **enregistrement EEG de sieste**, dans le but de favoriser l'enregistrement d'anomalies épileptiques, indispensable chez l'enfant.

La Société de neurophysiologie clinique de langue française et la Ligue française contre l'épilepsie ont émis des recommandations françaises concernant la réalisation d'un EEG (avec vidéo) dans les différentes situations qui peuvent se présenter, que ce soit chez l'adulte et chez l'enfant [1].

Les autres types d'examens EEG

EEG au lit

L'EEG peut être réalisé au lit du patient et le technicien EEG se déplace alors dans les services d'urgences ou d'hospitalisations. Le nombre d'électrodes peut alors être réduit, mais doit comporter au moins huit électrodes EEG, deux électrodes ECG et si possible des électrodes EMG. L'enregistrement vidéo est généralement possible sur la plupart des appareils mobiles. Il est souvent très utile en raison de la grande fréquence des mouvements anormaux et des artéfacts en réanimation (myogramme, mouvements involontaires du patient, soins donnés en cours d'enregistrement, appareils électriques comme la circulation extracorporelle, les seringues électriques), qui doivent être reconnus et corrélés aux signaux EEG.

Parmi les autres types d'examen EEG :

EEG de sieste

L'EEG de sieste est réalisé au laboratoire d'EEG, avec au moins 21 électrodes, la durée de l'examen est d'environ 1 heure. Nous prévoyons

généralement une privation de sommeil la veille, la principale indication est la suspicion d'épilepsie avec un EEG standard normal.

EEG de 4 heures

L'EEG de 4 heures permet d'augmenter la sensibilité de l'EEG standard en allongeant la durée et parfois en enregistrant du sommeil ; il est particulièrement utile pour le diagnostic, quand le patient présente des épisodes cliniques fréquents, qui seront plus susceptibles d'être enregistrés.

Holter-EEG

Le holter-EEG est un examen ambulatoire, avec des électrodes cupules collées à la surface du cuir chevelu. Il est utile quand les crises surviennent plus facilement dans les conditions de vie habituelles du patient, quand celui-ci a des difficultés pour supporter une hospitalisation, ou quand les crises surviennent la nuit, pour confirmer un diagnostic d'épilepsie, éventuellement quantifier les crises ou observer un rythme nycthéméral des anomalies intercritiques et des crises. Cependant, il est soumis à davantage d'artefacts et n'est pas équipé de vidéo, ce qui limite sa sensibilité.

EEG-vidéo de longue durée

L'EEG-vidéo de longue durée, en hospitalisation, a pour objectif d'enregistrer les crises, en réalisant parfois des sevrages de traitement antiépileptique, principalement pour le bilan préchirurgical des épilepsies pharmacorésistantes. Des électrodes supplémentaires sont collées en région temporale basse et un SPECT ictal est parfois couplé à l'enregistrement EEG-vidéo de crises.



Figure 2
Box d'enregistrement, le technicien pose le casque à électrodes puis contrôle le tracé du patient sur un ordinateur, il teste la réactivité de l'EEG en réalisant des stimulations.

EEG intracérébral

L'EEG intracérébral après implantation d'électrodes intracrâniennes est un enregistrement 24h/24, destiné à identifier le foyer épileptogène, point de départ des crises, quand celui-ci n'a pas pu être défini par l'EEG-vidéo de surface, dans le bilan préchirurgical des épilepsies focales pharmacorésistantes.

Monitoring EEG continu

Le monitoring EEG continu (EEGc) permet un enregistrement 24h/24 de l'activité cérébrale, couplé à la vidéo, au lit du patient de réanimation. Il est de plus en plus utilisé dans les états de mal épileptiques pour rechercher des crises infracliniques ou la reprise de crises à la levée de sédation, il est indispensable pour la gestion des états de mal réfractaires. ■

✖ *L'auteur déclare ne pas avoir de lien d'intérêt.*

Mots-clés : Épilepsie, EEG

Bibliographie

1. André-Obadia N, Sauleau P, Chelioutt-Heraute F et al. Recommandations françaises sur l'électroencéphalogramme. Neurophysiol Clin 2014 ; 44 : 515–612.

2. EEG et épilepsies

Laurent Bailly, Virginie Lambrecq, Vincent Navarro

Département de neurologie et de de neurophysiologie clinique, Hôpital de la Pitié-Salpêtrière, AP-HP, Paris Sorbonne Université, Hôpital de la Pitié-Salpêtrière, AP-HP

Les anomalies épileptiques à l'électro-encéphalogramme

Anomalies épileptiques intercritiques

Il est rare de pouvoir enregistrer des crises épileptiques lors d'un électro-encéphalogramme (EEG) standard de 20 minutes. Néanmoins, nous pouvons rencontrer des anomalies épileptiques intercritiques, très brèves, entre les crises, qui témoignent d'une hyperexcitabilité cérébrale *(Fig. 1)*.

Différentes définitions opérationnelles ont été proposées pour préciser le caractère épileptique de ces figures paroxystiques électroencéphalographiques. Nous considérons un grapho-élément comme épileptique lorsque les critères suivants sont réunis [1, 2] :

- il est paroxystique, c'est-à-dire qu'il est de début et de fin brusques et se distingue de l'activité de fond par sa forme et son amplitude ;
- il présente une forme pointue sur une échelle de temps standard (20 à 30 secondes par page) ;
- il a une durée inférieure à 200 ms. Entre 20 et 70 ms, nous parlerons de « pointe » (*spike*) ; entre 70 et 200 ms, de « pointe lente » ou d'« onde pointue » (*sharp-wave*).

Les pointes (ou les pointes lentes) sont typiquement asymétriques avec habituellement une pente ascendante plus raide. Les pointes s'associent fréquemment à une onde (nous parlons alors de pointe-onde) ou à une autre forme d'interruption de l'activité de fond. Une polypointe fait référence à une succession de deux pointes ou plus, sans intervalle entre elles et d'une durée inférieure à 0,5 sec.

Les anomalies épileptiques intercritiques doivent néanmoins être interprétées dans un contexte clinique et ne pas faire porter un diagnostic d'épilepsie en l'absence

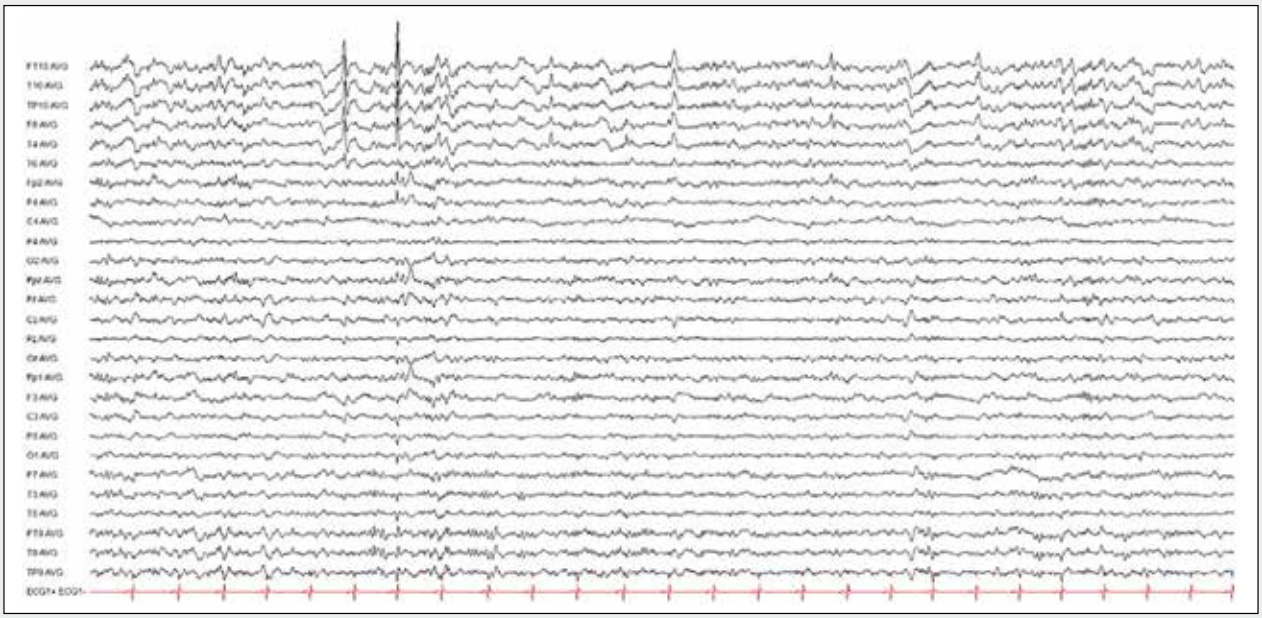

Figure 1

Pointes intercritiques focales temporales droites chez un patient de 48 ans sans lésion à l'IRM cérébrale.

Montage référentiel, filtre passe-haut : 0,530 Hz, filtre passe-bas : 50 Hz, base de temps : 30 sec, gain : 80 µV/cm.

de symptomatologie clinique évocatrice.

Crises épileptiques électriques et électrocliniques

Lorsque les patients ont des crises très fréquentes ou lorsque nous enregistrons l'EEG sur de longues durées, nous augmentons la probabilité d'enregistrer des crises épileptiques à l'EEG. Selon la présence ou non de signes cliniques associés, nous parlerons de crises électrocliniques ou électriques (infracliniques).

> Crises électriques

Les **crises électriques** à l'EEG peuvent s'exprimer de façon très variée ; schématiquement, elles se présentent sous deux formes [1, 2] :

- séquence rythmique de **figures épileptiques** qui surviennent le plus souvent à une fréquence ≥ 2,5 Hz (c'est-à-dire plus de 2,5 éléments par seconde), avec une durée habituellement supérieure à 10 secondes ;
- séquence rythmique d'**activités non épileptiques** (rythmes rapides, ondes lentes thêta, delta, etc.) ayant comme caractéristique de présenter une organisation temporelle (c'est-à-dire une modification de la fréquence, de l'amplitude, de la morphologie au cours du temps) et souvent spatiale (recrutement de proche en proche d'électrodes adjacentes, reflet de la propagation de la décharge épileptique) avec une durée souvent supérieure à 10 secondes *(Fig. 2)*.

Le seuil de 10 secondes pour les crises électriques est arbitraire, car nous pouvons enregistrer des crises très courtes (< 3 secondes) lors d'EEG en intracérébral, mais il est souvent rapporté dans la littérature [1, 2].

> Crises électrocliniques

Les **crises électrocliniques** associent une séquence EEG critique à des manifestations cliniques.

Parfois, l'EEG ne révèle pas de séquence critique EEG typique, du fait d'artéfacts ou si la décharge EEG est très focale, ou dans la profondeur du cerveau, s'exprimant peu ou pas sur l'EEG de scalp. Seul un aplatissement de certaines voies EEG peut être détecté. La sémiologie clinique a alors toute son importance, notamment si elle a une expression répétée et stéréotypée.

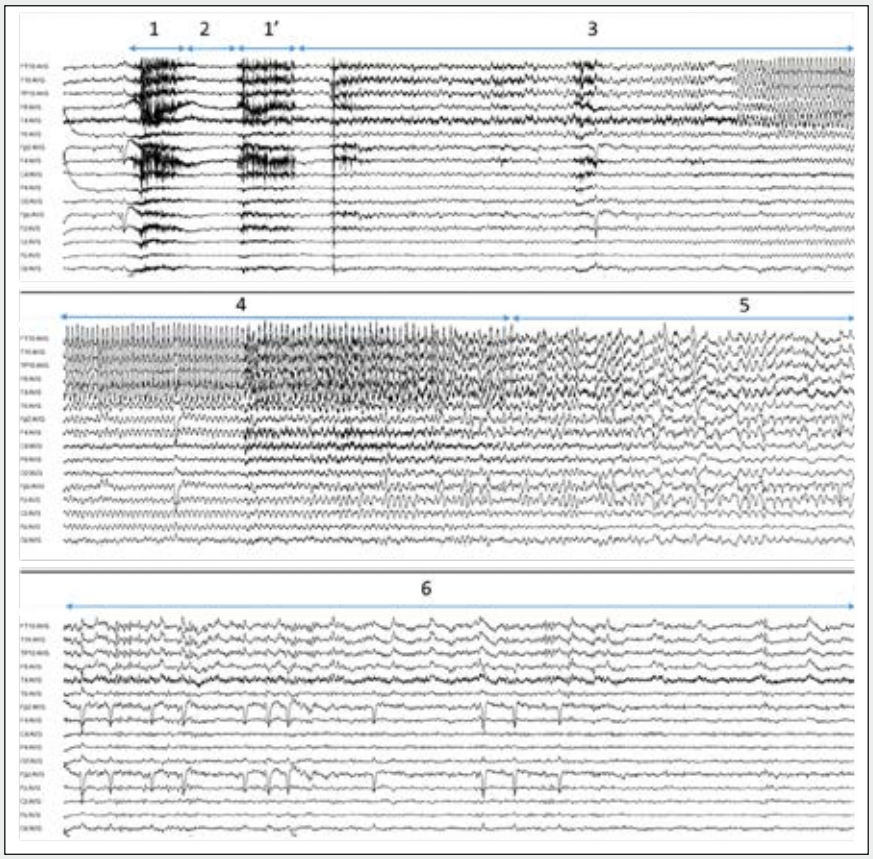

Figure 2

Crise focale temporale droite. *Seules les électrodes droites et médianes sont représentées.*
1 et 1') artefacts de mâchonnements signant le début clinique de la crise ; 2) aplatissement de l'activité de fond ; 3) activité thêta rythmique temporale droite évoluant en fréquence et en morphologie avec propagation dans les régions frontales et centrales ; 4) développement de la crise sous forme de pointes lentes rythmiques ; 5) fragmentation de l'activité rythmique ; 6) ondes lentes temporales droites post-critiques.
Montage référentiel, filtre passe-haut : 0,53 Hz, filtre passe-bas : 70 Hz, base de temps : 30 sec, gain : 80 µV/cm.

Intérêt de l'EEG en pratique clinique

Diagnostic positif de l'épilepsie et risque de récurrence

L'EEG est indispensable dans différentes situations cliniques en lien avec l'épilepsie.

Dans un contexte de manifestations cliniques transitoires suspectes d'être épileptiques, la présence d'anomalies épileptiques à l'EEG renforce la probabilité diagnostique [3].

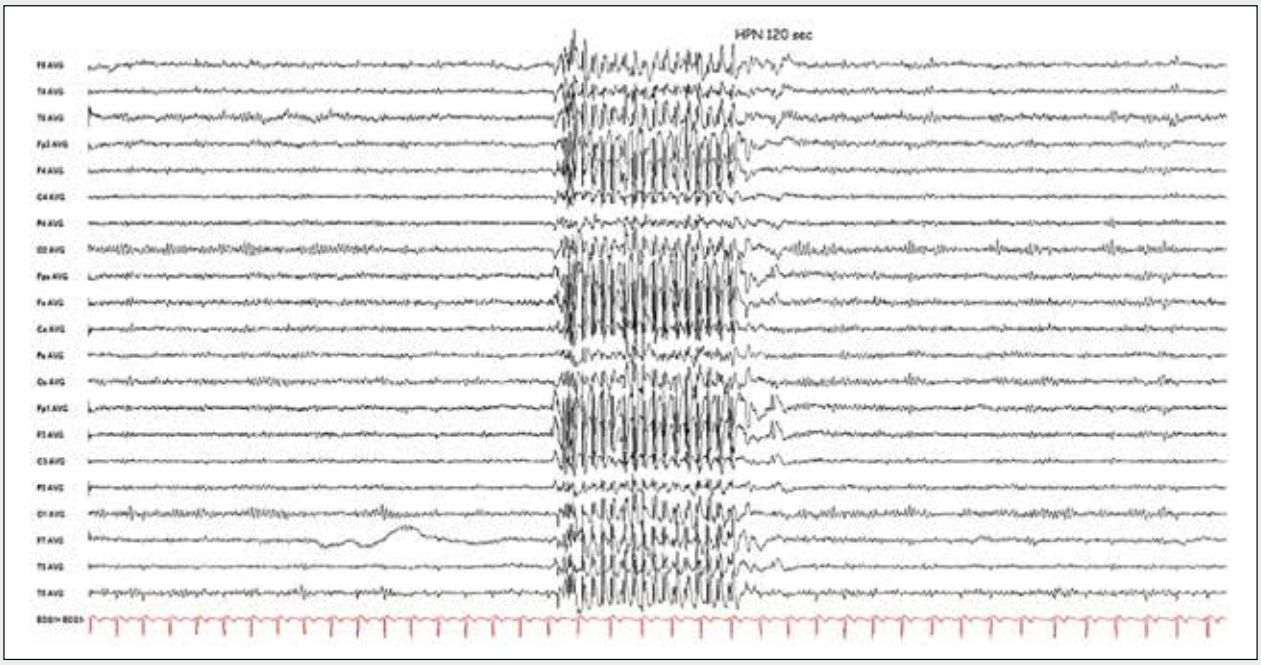

Figure 3

Bouffée de pointes-ondes généralisées, à maximum antérieur, à 3 Hz, durant 4 secondes, débutant par des polypointes, sans corrélat clinique, déclenchée par l'hyperpnée, chez une patiente de 26 ans, avec une épilepsie myoclonique juvénile.
Montage référentiel, filtre passe-haut : 0,53 Hz, filtre passe-bas : 70 Hz, base de temps : 30 sec, gain : 100 µV/cm.

Dans un contexte de première crise non provoquée, l'EEG permet de prédire un risque plus important de récidives en présence d'anomalies épileptiques intercritiques et d'argumenter la prise en charge thérapeutique [4]. Ainsi, il est recommandé d'initier un traitement après une première crise si l'EEG montre des anomalies épileptiques non équivoques [4]. La réalisation de l'EEG le plus rapidement possible permet d'augmenter sa sensibilité.
La réalisation de l'EEG n'a cependant pas sa place dans un bilan de malaise dont l'origine épileptique n'est pas suspectée en raison d'une spécificité inconstante et du risque de surinterprétation de rythmes physiologiques inhabituels.

L'EEG, qui doit être systématiquement couplé à un enregistrement vidéo, a également toute sa place dans le diagnostic différentiel d'une épilepsie en permettant, par exemple, d'enregistrer une crise non épileptique psychogène ou une syncope.

Diagnostic syndromique et étiologique d'une épilepsie

Même si l'origine épileptique d'un événement clinique est formelle, l'EEG peut aider à la prise en charge thérapeutique et pronostique en précisant le type d'épilepsie (focale ou généralisée) [5].
Ainsi, l'épilepsie généralisée s'accompagne à l'EEG d'anomalies épileptiques intercritiques, souvent typiques, telles que décrites ci-dessus, généralisées, c'est-à-dire bilatérales, symétriques et synchrones *(Fig. 3)*. Les épilepsies focales s'expriment par des crises à point de départ focal *(Fig. 2)* (plus rarement multifocal) et des anomalies épileptiques intercritiques focales, c'est-à-dire limitées à une ou quelques électrodes *(Fig. 1)*.

> Diagnostic topographique

L'EEG permet également un **diagnostic topographique**, étape indispensable si un bilan préchirurgical d'une épilepsie pharmacorésistante est envisagé. Dans les épilepsies focales, il faut noter que la topographie des anomalies interictales n'est pas toujours superposable à la zone épileptogène, d'où partent les crises. Il est donc indispensable d'enregistrer les crises focales pour pouvoir s'assurer de la localisation de la zone épileptogène et orienter vers un éventuel bilan préchirurgical pour les formes pharmacorésistantes.

> Classification syndromique

L'EEG permet également la **classification syndromique** des épilepsies

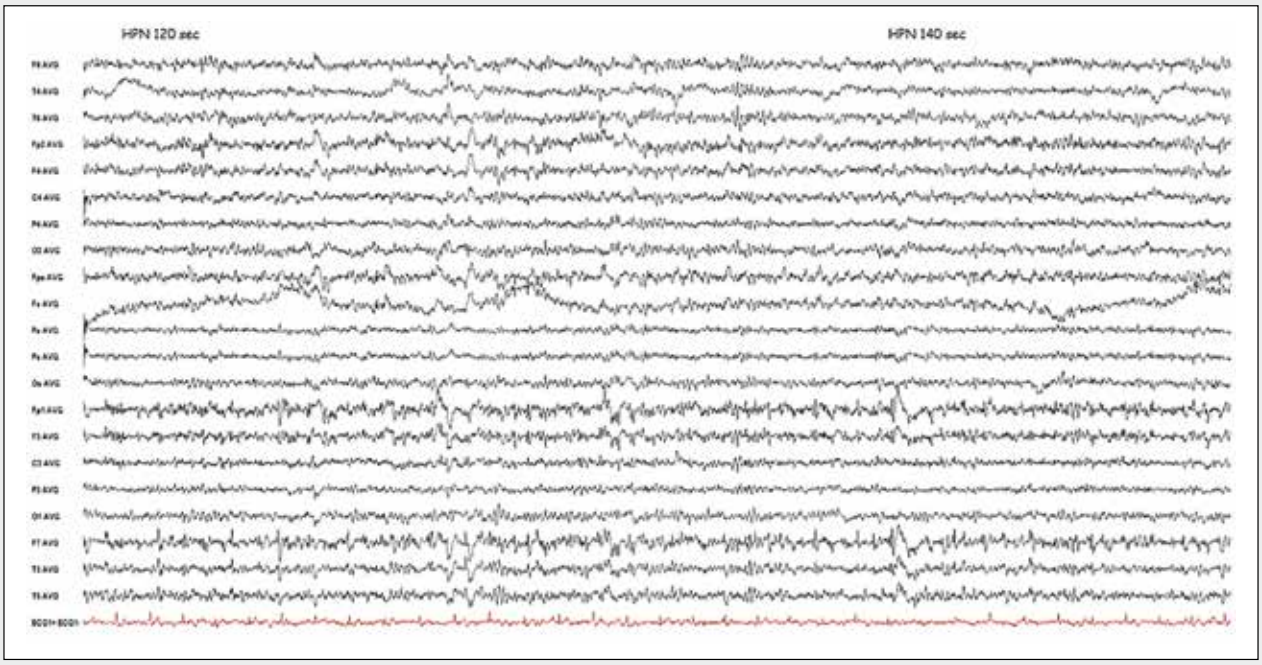

Figure 4

Pointes et pointes-ondes frontales et temporales gauches intercritiques, quasi continues sur l'ensemble de l'examen, de faible amplitude, majorées lors de l'hyperpnée, avec une répétition périodique, type « pseudo-ECG », sans organisation critique, chez un patient de 56 ans avec une dysplasie corticale focale temporale droite.

Montage référentiel, filtre passe-haut : 0,53 Hz, filtre passe-bas : 50 Hz, base de temps : 30 sec, gain : 60 µV/cm.

puisque la définition de chaque syndrome épileptique repose sur des critères électroencéphalographiques en plus de critères cliniques et d'imagerie. La reconnaissance du type d'épilepsie et du syndrome a son importance puisque cela permet bien souvent de guider les choix thérapeutiques.

> Diagnostic étiologique

Dans des situations particulières, l'EEG peut aider au **diagnostic étiologique**, car il peut montrer un profil d'anomalies, qui oriente fortement vers la cause de l'épilepsie ou qui peut même être quasi-pathognomonique. Nous pouvons citer les patterns continus de petites pointes périodiques focales « pseudo-ECG » qui évoquent une dysplasie corticale focale *(Fig. 4)* ou les longues séquences d'anomalies lentes rythmiques bifrontales dans une épilepsie rare associée à un chromosome 20 en anneau *(Fig. 5)*.

> Évaluation de la photosensibilité

Les épilepsies photosensibles sont des formes d'épilepsies où la stimulation lumineuse peut induire des crises à type de myoclonies, absences, crises généralisées tonico-cloniques ou plus rarement focales. Cela concerne environ 5 % des épilepsies, principalement des épilepsies généralisées idiopathiques, mais également des épilepsies myocloniques progressives et de rares cas d'épilepsie focale [3]. La photosensibilité à l'EEG est recherchée à travers la réalisation d'une épreuve de stimulation lumineuse intermittente *(Fig. 6)*.

L'identification d'une photosensibilité permet de donner des conseils appropriés aux patients afin d'éviter les facteurs déclenchants de crise.

Autres indications de l'EEG

Pour le suivi des patients avec une épilepsie, l'EEG peut être utile, mais n'est pas réalisé de façon systématique. La fréquence des anomalies intercritiques n'est pas toujours reliée au risque de survenue de crise et les traitements antiépileptiques n'ont pas d'effet constant sur les anomalies intercritiques. La fréquence de réalisation de l'EEG dans le suivi dépend surtout du syndrome épileptique et de la clinique rapportée par le patient.

Néanmoins, son contrôle est essentiel en cas de modification de la symptomatologie ou d'aggravation clinique dans certaines situations aiguës, à la recherche d'une encéphalopathie métabolique ou

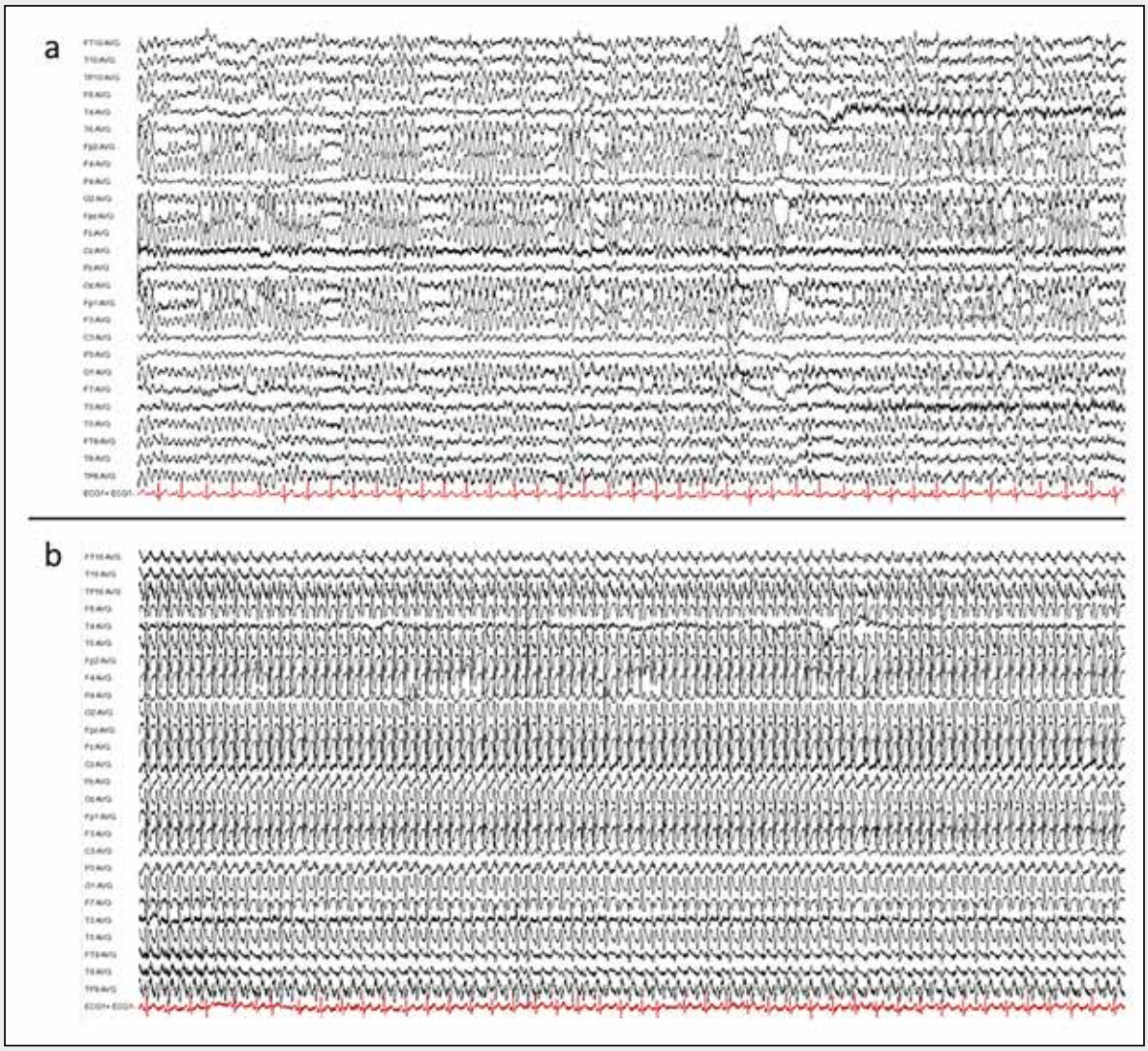

Figure 5

Tracé EEG chez une patiente de 30 ans avec épilepsie secondaire à un chromosome 20 en anneau.

a) Intercritique : ondes lentes thêta amples monomorphes, rythmiques, entrecoupées de bouffées de pointes-ondes rythmiques.

b) Crise : décharge prolongée de pointes-ondes bifrontales, diffusant en temporal, rythmiques (clinique : peu ou pas symptomatique pendant très longtemps puis arrêt de l'activité en cours, discrètes clonies des lèvres, quelques automatismes gestuels).

Montage référentiel, filtre passe-haut : 0,53 Hz, filtre passe-bas : 70 Hz, base de temps : 30 sec, gain : 80 µV/cm.

médicamenteuse par exemple, ou à la recherche d'un état de mal épileptique non convulsif.

Le contrôle de l'EEG peut également être utile avant la décision d'arrêt du traitement antiépileptique, pour évaluer le risque de récidive après sevrage. La persistance d'anomalies épileptiques pourrait être prédictive d'un risque de récidive. Ce risque semble principalement dépendre du type d'épilepsie et de la caractérisation syndromique de l'épilepsie [3].

Performances diagnostiques de l'EEG dans l'épilepsie

Il est difficile de donner des chiffres précis des performances de l'EEG compte tenu de la variabilité des situations cliniques rencontrées dans l'épilepsie et du caractère fluctuant par nature des activités EEG.

Dans un contexte de perte transitoire de conscience ou de manifestations cliniques paroxystiques suspectes d'être épileptiques, la présence d'anomalies épileptiques intercritiques est assez spécifique de l'épilepsie, mais peu sensible. Nous estimons que la sensibilité de l'EEG dans ces situations est de

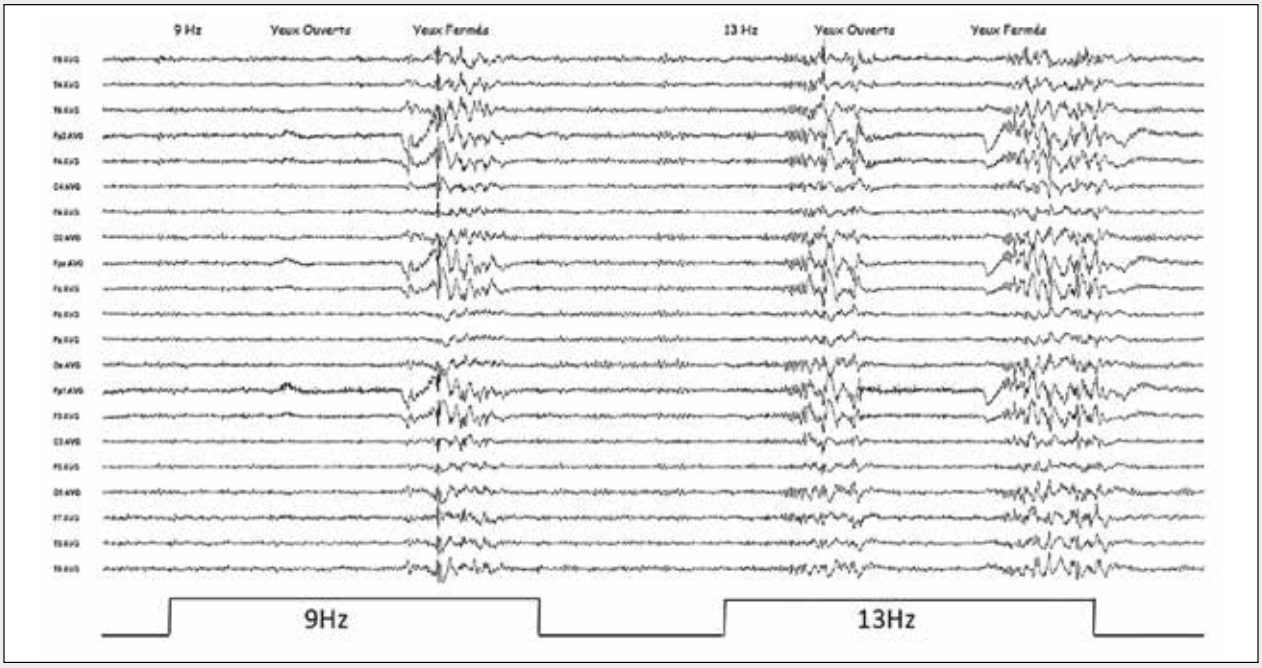

Figure 6

Photoparoxysmes généralisés à type de bouffées de pointes-ondes, durant de 1 à 2 secondes, déclenchés par la stimulation lumineuse intermittente (ici à 9 et 13 Hz).

Montage référentiel, filtre passe-haut : 0,53 Hz, filtre passe-bas : 70 Hz, base de temps : 30 sec, gain : 80 µV/cm.

l'ordre de 25-56 % et sa spécificité de 78-98 % [3].

Certaines données montrent que près de 50 % des patients ayant une épilepsie ont des anomalies dès le premier EEG [3]. La sensibilité peut être améliorée en répétant les EEG ou en pratiquant des EEG de sommeil, qui ont un double avantage : d'activer des anomalies par le sommeil ou le réveil et d'obtenir un enregistrement EEG plus long.

La prévalence des anomalies épileptiques chez les adultes en bonne santé sans antécédent d'épilepsie se situe entre 0,2 à 0,5 % [6]. La prévalence d'anomalies épileptiques peut augmenter significativement chez des patients ayant un antécédent de lésion cérébrale ou de traumatisme crânien, même en l'absence d'histoire d'épilepsie. Il faut alors rester prudent quant à la signification de ces anomalies épileptiques, surtout en l'absence d'élément clinique évocateur d'épilepsie.

Conclusion

L'EEG a un rôle majeur pour le diagnostic positif et la caractérisation des épilepsies. Après une première crise, il doit être réalisé le plus rapidement possible. S'il est normal et que la suspicion d'épilepsie est forte, il peut être répété ou complété par un EEG de sieste. Son interprétation doit être guidée par des critères stricts qui permettent d'en améliorer les performances diagnostiques et la fiabilité. ■

Mots-clés : Anomalies épileptiques intercritiques, Crises épileptiques électriques et électrocliniques, Diagnostic

✖ *Laurent Bailly et Virginie Lambrecq déclarent ne pas avoir de lien d'intérêt. Vincent Navarro déclare avoir participé à des boards pour GW pharma et UCB.*

Correspondance :
laurent.bailly@aphp.fr

Bibliographie

1. Hirsch LJ, Fong MWK, Leitinger M et al. American Clinical Neurophysiology Society's Standardized Critical Care EEG Terminology: 2021 Version. J Clin Neurophysiol 2021 ; 38 : 1-29.
2. Kane N, Acharya J, Beniczky S et al. A revised glossary of terms most commonly used by clinical electroencephalographers and updated proposal for the report format of the EEG findings. Revision 2017. Clin Neurophysiol Pract 2017 ; 2 : 170-85.
3. Smith SJM. EEG in the diagnosis, classification, and management of patients with epilepsy. J Neurol Neurosurg Psychiatry 2005 ; 76 : ii2-7.
4. Haute Autorité de Santé [En ligne]. Épilepsies : Prise en charge des enfants et des adultes. Disponible : www.has-sante.fr/jcms/p_3214468/fr/epilepsies-prise-en-charge-des-enfants-et-des-adultes.
5. Scheffer IE, Berkovic S, Capovilla G et al. ILAE classification of the epilepsies: Position paper of the ILAE Commission for Classification and Terminology. Epilepsia 2017 ; 58 : 512-21.
6. Pillai J, Sperling MR. Interictal EEG and the Diagnosis of Epilepsy. Epilepsia 2006 ; 47 : 14-22.

3. Indications et apports de l'EEG en médecine d'urgence et réanimation

Louis Cousyn[1, 2], Virginie Lambrecq[1, 2, 3]

1. Département de neurologie, Unité d'épileptologie et Centre de référence des épilepsies rares, Hôpital de la Pitié-Salpêtrière, Paris
2. Département de neurophysiologie clinique, Hôpital de la Pitié-Salpêtrière, AP-HP, Paris
3. Institut du cerveau, ICM (Inserm-U1127, CNRS-UMR7225), Sorbonne Université, Paris

La place de l'EEG aux urgences et en réanimation est capitale pour une prise en charge rapide, que ce soit pour faire un diagnostic étiologique, guider la thérapeutique ou évaluer le pronostic. Le monitoring EEG continu (EEGc) devient un outil essentiel quotidien pour suivre l'évolution des patients en état de mal épileptique.

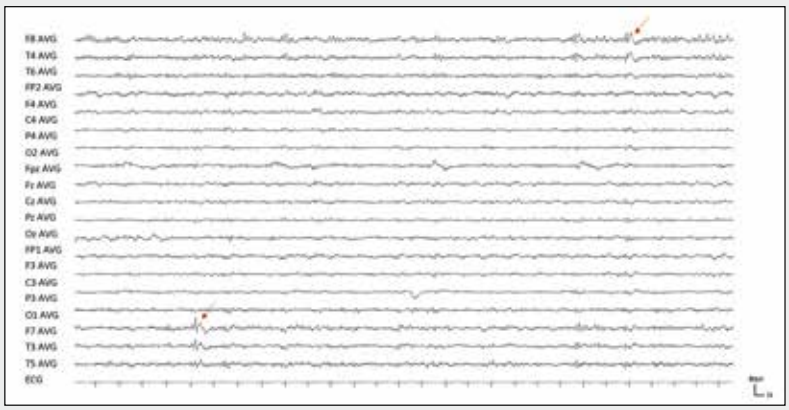

Figure 1
Tracé d'encéphalite limbique auto-immune à anticorps anti-GAD : pointes-ondes temporales bilatérales asynchrones.
Montage référentiel, filtre passe haut : 0,53 Hz, filtre passe bas : 70 Hz, base de temps : 30 sec, gain : 80 µV/cm.

Crises d'épilepsie

Les anomalies EEG en faveur d'une crise d'origine épileptique étant traitées dans un autre chapitre, nous nous focaliserons sur ses indications en urgence. Alors qu'il pourra être différé et réalisé en externe en cas d'un premier épisode évocateur d'une crise épileptique (dans l'idéal, dans les 24-48 heures pour optimiser sa sensibilité), il s'imposera comme exament rapide en présence de certains drapeaux rouges. Ces signes d'alerte comprennent :

- une **confusion** ou un **déficit focal post-critiques prolongés** (> 30 min), nécessitant d'éliminer des crises infracliniques persistantes ou un état de mal non convulsif *(cf. infra)* ;
- une **hyperthermie**, faisant évoquer une encéphalite infectieuse, notamment herpétique, laquelle peut être associée à des anomalies EEG évocatrices *(cf. infra)* ;
- une **intoxication** de nature indéterminée, qui peut parfois être précisée par les anomalies EEG *(cf. chapitre encéphalopathies)* ;
- des éléments cliniques en faveur d'une **encéphalite auto-immune** – en particulier, l'association à des troubles cognitifs et/ou psychiatriques d'évolution subaiguë < 3 mois – peut également inciter à réaliser un examen dès que possible. Nous rechercherons des anomalies intercritiques de localisation principalement temporale en cas d'encéphalite limbique *(Fig. 1)*, des crises électriques sans traduction clinique, voire des anomalies plus spécifiques, en particulier : i) des ondes lentes delta (< 4 Hz) diffuses avec un caractère rythmique *(Fig. 2)*, parfois encochées de rythmes rapides dans la bande bêta (20-30 Hz) et caractérisant les *Extreme Delta Brush*, décrites chez 30-40 % des patients avec une encéphalite à anticorps anti-NMDA *(Fig. 3)*,

ou ii) des déflexions lentes fronto-centrales controlatérales à une crise clinique dystonique brachio-faciale brève, chez des patients avec une encéphalite à anticorps anti-LGI1 *(Fig. 4)*.

Dans le cadre d'une épilepsie connue, une récidive de crise ne nécessite pas la réalisation d'un EEG en urgence, si la sémiologie est habituelle et en l'absence de drapeaux rouges.



Figure 2
***Tracé d'encéphalite auto-immune à anticorps anti-NMDA : ondes lentes delta (fréquence 1 Hz), monomorphes et rythmiques* (Generalized Rhythmic Delta Activity – GRDA).**
Montage bipolaire longitudinal, filtre passe haut : 0,53 Hz, filtre passe bas : 70 Hz, base de temps : 30 sec, gain : 100 µV/cm.

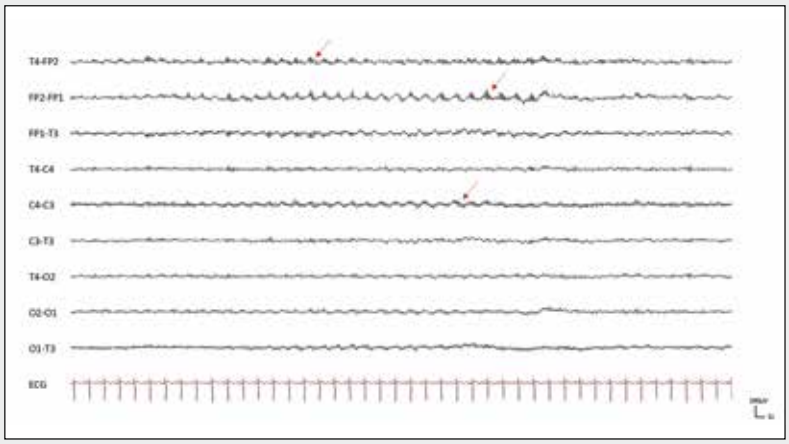

Figure 3
Tracé d'encéphalite auto-immune à anticorps anti-NMDA* – Extreme Delta Brush : *ondes lentes delta prédominant dans les régions frontales droites, surmontées de rythmes rapides dans la bande bêta.
Montage bipolaire transverse, filtre passe haut : 0,53 Hz, filtre passe bas : 70 Hz, base de temps : 30 sec, gain : 100 µV/cm.

Confusion inexpliquée

Tout syndrome confusionnel sans cause identifiée après interrogatoire (prise de toxiques, médicaments anticholinergiques, opiacés, etc.), examen clinique (fécalome, rétention aiguë d'urines), bilan biologique (trouble métabolique, syndrome inflammatoire) et imagerie cérébrale nécessite de compléter les investigations et notamment de réaliser un EEG. Celui-ci a pour but de rechercher des arguments en faveur :

• de **crises épileptiques répétées voire subintrantes** et passant inaperçues (crises « infracliniques »), avec confusion post-critique. Le caractère fluctuant du syndrome confusionnel et de l'état de vigilance, associé à des anomalies épileptiques intercritiques sur l'EEG, sera en faveur du diagnostic. Un suivi avec des EEG répétés et prolongés pourra être proposé pour enregistrer des décharges critiques ;

• d'un **état de mal épileptique non convulsif à expression confusionnelle**. Celui-ci peut être : **i) focal**, affectant les régions frontales ou temporales, avec des décharges d'activités rythmiques dans ces dérivations à l'EEG *(Fig. 5)*, ou **ii) généralisé** en cas d'état de mal-absence, souvent associé cliniquement à des myoclonies palpébrales, et caractérisé sur l'EEG par des pointes-ondes à 3 Hz, bilatérales, symétriques et synchrones, souvent à prédominance frontale. Des critères diagnostiques ont été proposés *(cf. infra)* ;

• d'une **encéphalite herpétique**, toujours à évoquer en cas de confusion fébrile. L'EEG est anormal chez près de 90 % des patients [1]. Il peut révéler des anomalies non spécifiques, notamment en cas de réalisation précoce, caractérisées

par des ondes lentes à prédominance temporale, unilatérales ou asymétriques, possiblement entremêlées de pointes et pointes-ondes de même localisation. Par la suite, dès le deuxième jour, les anomalies lentes peuvent prendre un aspect mono ou diphasique, ample et de longue durée (souvent plus d'une seconde), de répétition périodique ou pseudo-périodique (à période courte, 2-4/s), à prédominance temporale, qui sont alors pathognomoniques *(Fig. 6)* [1, 2]. Généralement unilatérales en phase aiguë, elles peuvent ensuite diffuser au lobe temporal controlatéral [3]. L'EEG est donc particulièrement intéressant dans l'attente des résultats de la PCR HSV, et même en cas de négativité (possibles faux négatifs avant J4) ;

• d'une **encéphalopathie** métabolique ou toxique *(cf. chapitre dédié)*.

États de mal épileptique (EME)

EME tonico-clonique généralisé (EME TCG)

Quand la clinique est évocatrice, l'EEG n'est pas nécessaire au diagnostic positif et ne doit en aucun cas retarder la prise en charge thérapeutique d'un EME. Il sera cependant réalisé rapidement après l'arrêt des crises pour éliminer des crises infracliniques persistantes ou, en l'absence d'amélioration de l'état de vigilance, pour rechercher des arguments en faveur d'une encéphalopathie ou d'un EME non convulsif « larvé ».

L'**EME larvé** est rare et correspond à l'expression clinique très tardive d'un EME TCG non ou insuffisamment traité : il est caractérisé par un coma associé à quelques manifestations motrices discrètes (myoclonies palpébrales, clonies des extrémités, épisodes de révulsion oculaire) disparaissant ensuite progressivement. L'EEG est alors indispensable au diagnostic en raison d'une dissociation électromécanique : alors que les convulsions ont cessé, les décharges électriques persistent, constituées de figures épileptiques (pointes, pointes-ondes), d'ondes aiguës ou

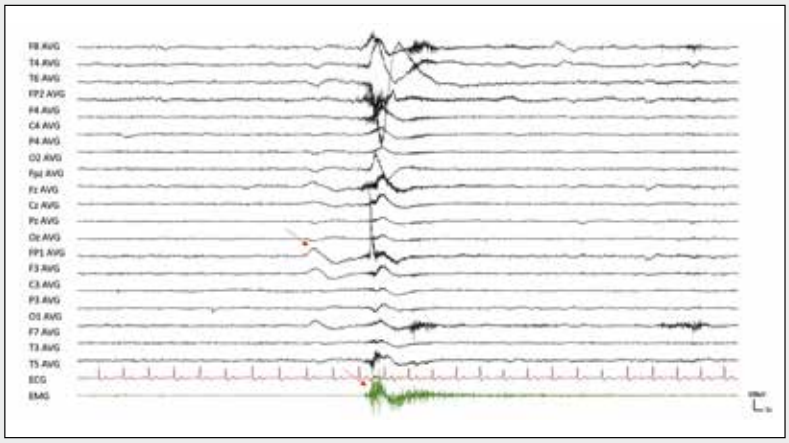

Figure 4

Tracé d'encéphalite auto-immune à anticorps anti-LGI1 : crise tonique-dystonique brachio-faciale droite visible sur le tracé EMG du membre supérieur, précédée d'une onde lente frontale controlatérale (gauche).
Montage référentiel, filtre passe haut : 0,53 Hz, filtre passe bas : 70 Hz, base de temps : 30 sec, gain : 100 µV/cm.

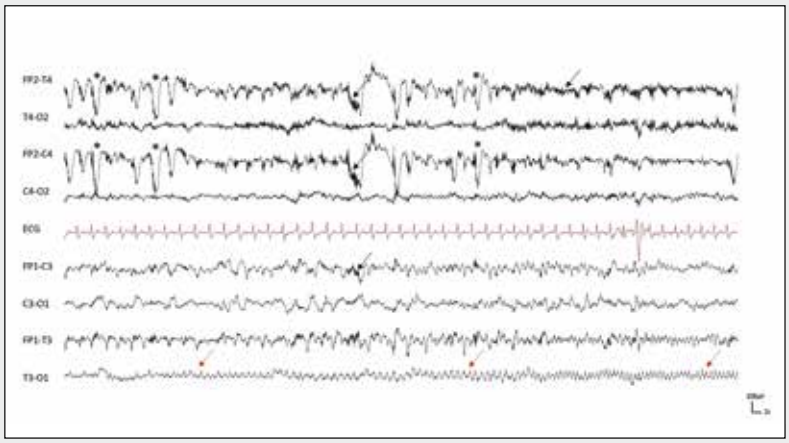

Figure 5

État de mal épileptique focal temporal à expression confusionnelle : activité thêta rythmique temporale gauche (flèches rouges) ; artéfacts liés aux mâchonnements (mécanogramme continu, flèche noire) et également à des clonies palpébrales associées (potentiels de localisation fronto-polaire, prédominant ici en FP2 et indiqués par *).
Montage bipolaire longitudinal, filtre passe haut : 0,53 Hz, filtre passe bas : 70 Hz, base de temps : 30 sec, gain : 100 µV/cm.

lentes, de morphologie constante (monomorphes), continues et rythmiques [4]. Il est recommandé de filmer les manifestations cliniques. Parfois, les manifestations cliniques discrètes peuvent émailler l'évolution vers une encéphalopathie métabolique ou toxique *(cf. chapitre dédié)*.

L'utilisation du monitoring EEGc en réanimation a permis de montrer la grande fréquence des crises infracliniques *(Fig. 7)* dans le suivi des EME, révélées chez un tiers des patients [5]. Il est particulièrement pertinent dans les premières heures qui suivent l'arrêt de l'EME, comme rapporté par Westover *et al.*, puisque 50 % des cas de récidive de crises sont détectés dans la première heure et 88 % dans les 24 heures [6].

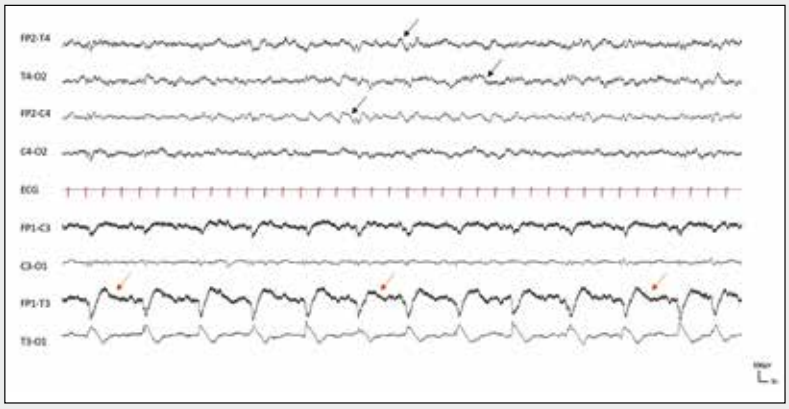

Figure 6

Tracé d'encéphalite herpétique : tracé asymétrique, comportant à droite des anomalies lentes (flèches noires) et à gauche des complexes lents mono ou biphasiques, amples, en région temporale unilatérale, de répétition périodique, avec une période courte (flèches rouges).

Montage bipolaire longitudinal, filtre passe haut : 0,53 Hz, filtre passe bas : 70 Hz, base de temps : 30 sec, gain : 100 µV/cm.

L'**encéphalopathie post-anoxique** associant coma profond et secousses myocloniques diffuses est un diagnostic différentiel de l'EME à connaître. La souffrance cérébrale, secondaire à l'anoxie, le plus souvent au cours d'un arrêt cardio-respiratoire, se reflète à l'EEG. Parmi les anomalies évocatrices, nous pouvons retrouver une activité continue, périodique, de décharges épileptiformes (pointes, pointes-ondes), d'ondes triphasiques, qui peuvent être asymétriques (correspondant aux « LPDs ») ou diffuses (asynchrones, « BIPDs » ; ou synchrones, « GPDs ») *(Fig. 8 et 9)* [7]. Les patterns EEG périodiques et rythmiques fréquemment rencontrés en réanimation sont décrits dans l'*encadré*.

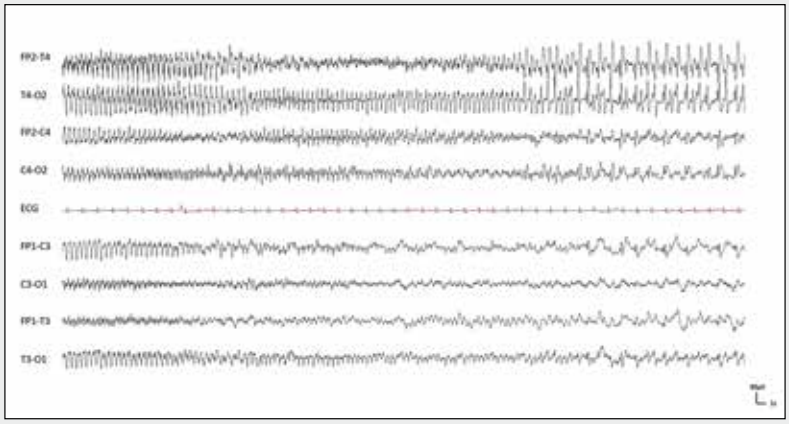

Figure 7

Crises focales infracliniques, récidivant après l'arrêt d'un état de mal convulsif : décharge de rythmes rapides recrutants et de pointes rythmiques à maximum temporal droit, avec propagation frontale homolatérale et controlatérale ; sur le plan clinique, pas de signe à l'exception de troubles de vigilance.

Montage bipolaire longitudinal, filtre passe haut : 0,53 Hz, filtre passe bas : 70 Hz, base de temps : 30 sec, gain : 80 µV/cm.

Enfin, l'intérêt de l'EEG est évidemment d'orienter le **diagnostic étiologique**, notamment au décours d'un EME *de novo*, par exemple devant des anomalies évocatrices d'une encéphalite auto-immune ou infectieuse.

EME TCG réfractaire

Le caractère réfractaire d'un EME TCG est défini par la persistance clinique ou électrique des crises malgré une première (benzodiazépines) et une deuxième ligne thérapeutique (phénobarbital, phénytoïne ou valproate de sodium), et nécessite le recours à un agent anesthésique IV (propofol, midazolam, voire thiopental) après intubation trachéale. L'objectif est alors d'obtenir une suppression des crises voire un tracé de *burst-suppression* à l'EEG pendant au moins

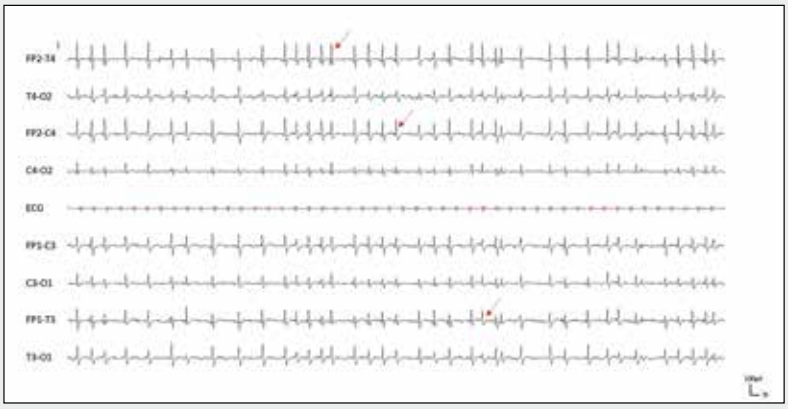

Figure 8

Tracé d'encéphalopathie post-anoxique sévère* – Generalized Periodic Discharges *: activité de fond dépourvue de rythmes physiologiques remplacés par des figures diphasiques et pointues, régulières, de projection généralisée (« Generalized Periodic Discharges » ou GPDs ; flèches rouges).

Montage bipolaire longitudinal, filtre passe haut : 0,53 Hz, filtre passe bas : 70 Hz, base de temps : 30 sec, gain : 100 µV/cm.

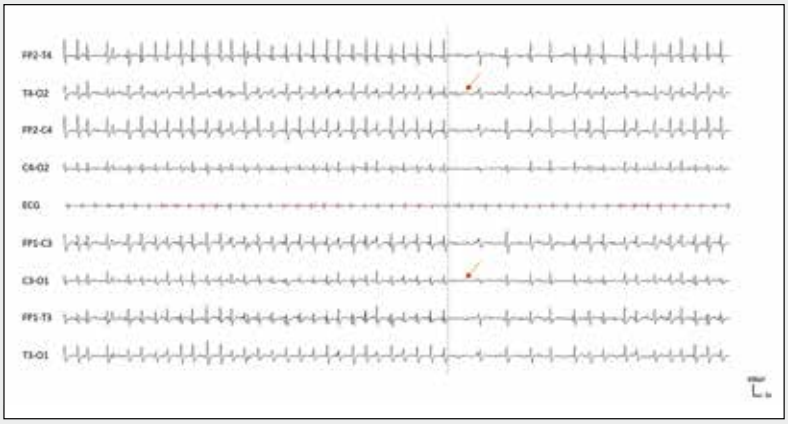

Figure 9

Tracé d'encéphalopathie post-anoxique sévère avec réactivité aux stimulations auditives (pointillés bleus) avec espacement transitoire des figures immédiatement après la stimulation.

Montage bipolaire longitudinal, filtre passe haut : 0,53 Hz, filtre passe bas : 70 Hz, base de temps : 30 sec, gain : 100 µV/cm.

Encadré – Patterns EEG périodiques et rythmiques en réanimation.

Les patterns périodiques (« LPDs » = *Lateralized Periodic Discharges* et « GPDs » = *Generalized Periodic Discharges*, anciennement appelés « PLEDs » = *Periodic Lateralized Epileptiform Discharges* et « GPEDs » = *Generalized Periodic Epileptiform Discharges*) et rythmiques (« LRDA » = *Lateralized Rhythmic Delta Activity* et « GRDA » = *Generalized Rhythmic Delta Activity*) sont des figures EEG fréquemment rencontrées sur les tracés d'urgences et de réanimation neurologique. Plusieurs études ont analysé l'association de ces patterns EEG avec des crises. Elle serait élevée en cas de LPDs, intermédiaire en cas de LRDA et de GPDs, et faible en cas de GRDA [8].

L'utilisation du monitoring EEGc a permis de mettre en évidence de nouveaux patterns EEG, de signification parfois encore incertaine. Ces modèles ont été décrits par la Société américaine de neurophysiologie clinique (ACNS) dans le SCCET (*Standardized Critical Care EEG Terminology*) de 2021 [9] : décharges périodiques, rythmiques, ou semblant ictales, induites par une stimulation (SIRPIDs = *Stimulus-Induced Rhythmic, Periodic, or Ictal-appearing Discharges*), décharges rythmiques brèves potentiellement ictales (BIRDs = *Brief potentially Ictal Rhythmic Discharges*) et continuum ictal-interictal (IIC = *Ictal-Interictal Continuum*).

24 heures [10]. Il s'agit d'un tracé discontinu, sur lequel des bouffées d'activités amples alternent avec des périodes de silence électrique inférieures à 20 µV *(Fig. 10)*. Cependant, le tracé de *burst-suppression* n'est pas toujours nécessaire à l'arrêt de l'activité épileptique. En effet, la surveillance EEG continue permet d'adapter la profondeur de l'anesthésie et ainsi d'en limiter les effets indésirables et la morbidité associée. Par la suite, l'absence de récidive de crise à la décroissance progressive des anesthésiques généraux se fera également sous contrôle EEG. La mise en place d'un EEGc est alors intéressante dans le cadre du suivi thérapeutique, afin de détecter précocement un EME super-réfractaire, défini par sa persistance ou sa

récidive après 24 heures d'un coma anesthésique bien conduit.

EME non convulsifs

Le diagnostic des EME non convulsifs – à expression confusionnelle ou non – est quelquefois difficile, en raison d'une clinique frustre, très hétérogène et parfois trompeuse. Le rôle de l'EEG est alors crucial et peut reposer sur les critères validés de Salzbourg *(Tab. 1)* [11, 12].

Crises non épileptiques d'origine psychogène

Il s'agit d'un diagnostic différentiel devant être évoqué devant tout EME. Outre certains aspects cliniques (activité motrice ondulante, mouvements asynchrones des membres, résistance à l'ouverture des yeux, évitement de la main tombant sur le visage, etc.), l'EEG – couplé à la vidéo – pourra également orienter le diagnostic. En dehors des périodes d'agitation motrice responsables d'artefacts de mouvements (« mécanogramme ») et pouvant mimer des décharges d'activités épileptiques, le tracé est normal avec un rythme de fond conservé, sans ondes lentes habituellement retrouvées dans le cadre d'un état post-critique.

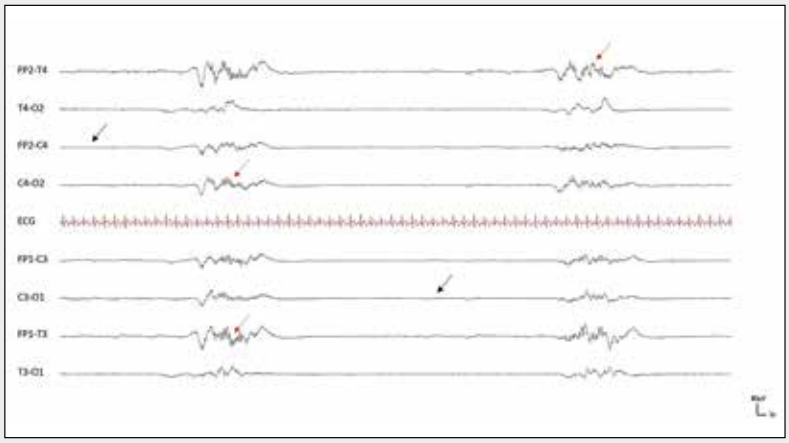

Figure 10

Tracé de* burst-suppression *: tracé discontinu, dépourvu d'activité physiologique, remplacé par des bouffées d'activités (« burst », flèches rouges) polymorphes composées d'une activité thêta aiguë et de rythmes rapides, durant environ 2 à 3 secondes, et séparées par des intervalles très microvoltés, de durée variable, d'environ 10 secondes (« suppression », flèches noires).

Montage bipolaire longitudinal, filtre passe haut : 0,53 Hz, filtre passe bas : 70 Hz, base de temps : 30 sec, gain : 80 µV/cm.

Tableau 1 – Critères diagnostiques des EME non convulsifs de Salzbourg.

Absence d'encéphalopathie épileptique connue
• Aspects EEG avec évolution spatio-temporelle ou anomalies épileptiformes (pointes, pointes-ondes, polypointes, polypointes-ondes, ondes aiguës), de fréquence supérieure à 2,5 Hz • Anomalies épileptiformes périodiques (latéralisées ou généralisées) de fréquence inférieure à 2,5 Hz ou activités rythmiques de fréquence supérieure à 0,5 Hz peuvent être considérées comme un EME si elles sont associées à l'un des critères suivants : - amélioration EEG et clinique après administration de molécules antiépileptiques - manifestations cliniques larvées possiblement critiques - dynamique d'évolution spatio-temporelle
Encéphalopathie épileptique connue
• Augmentation d'amplitude ou de fréquence de l'activité paroxystique en comparaison avec l'activité de fond avec modification significative de l'état clinique • Amélioration EEG et clinique après administration IV de molécules antiépileptiques

Troubles de la vigilance et comas

Évaluation de la profondeur

En association à l'examen clinique (échelle de Glasgow, réflexes du tronc cérébral, etc.), l'EEG peut apporter des informations sur la profondeur des troubles de la vigilance, reposant sur : i) l'analyse des **rythmes cérébraux** (un ralentissement étant généralement en faveur d'un approfondissement) ; ii) la **réactivité** aux stimuli extérieurs, correspondant à toute modification en fréquence ou en amplitude du tracé immédiatement consécutive à une stimulation (sonore, tactile, nociceptive) *(Fig. 11)* ; et iii) **la fluctuation spontanée** du tracé au cours du temps, correspondant à un changement de rythme en dehors de toute stimulation et en faveur d'une profondeur moindre.

Différentes classifications ont été proposées pour évaluer la profondeur d'un coma comme la classification de Hockaday (1965 ; cinq grades de sévérité, du grade 1 caractérisé par un ralentissement du rythme de fond avec une réactivité préservée, au grade 5 avec un tracé isoélectrique) ou celle de Synek (1988 ; quatre grades de sévérité : bénin, incertain, malin, fatal) *(Tab. 2)* [13, 14].

Intérêt pronostique

Les caractéristiques EEG associées à un mauvais pronostic comprennent :
- une absence de réactivité aux stimuli sonores ou nociceptifs ;
- une absence de fluctuation spontanée du tracé ;
- un tracé monomorphe et monotone, comme dans le « coma alpha », rencontré notamment dans les comas post-anoxiques et de très mauvais pronostic, qui correspond à une activité alpha diffuse sans différenciation antéro-postérieure *(Fig. 12)* ;
- un tracé de *burst-suppression*.

A contrario, la présence de fuseaux du sommeil (rythmes rapides de 12-14 Hz) ou un tracé de coma « alternant » avec alternance de rythmes rapides bêta (14-30 Hz) peu voltés et d'amples ondes lentes delta sont souvent de bon pronostic.

Diagnostic étiologique

Certains aspects EEG peuvent également orienter vers la cause sous-jacente du coma : anomalies périodiques asymétriques et continues (LPDs, GPDs et BIPDs) et comas post-anoxiques, ondes triphasiques et comas métaboliques ou toxiques *(cf. chapitre encéphalopathies)* ou un EEG normal en cas des diagnostics différentiels que sont le *locked-in syndrome* et les comas d'origine psychogène.

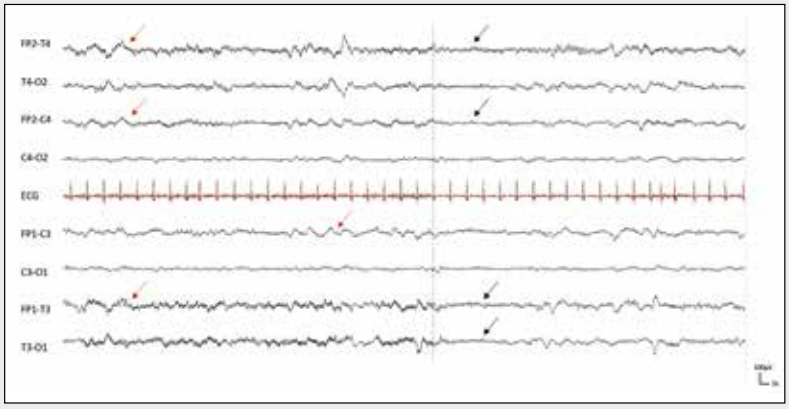

Figure 11

Coma peu profond et réactif, généralement de bon pronostic : activité de fond un peu ralentie mais préservée à 7-8 Hz, symétrique, diffusant en antérieur, perturbée par des ondes lentes delta antérieures (flèches rouges) et des irrégularités lentes temporales, réactives aux stimulations auditives (disparition des ondes lentes et réapparition du rythme de fond après la stimulation, représentée par les pointillés bleus).

Montage bipolaire longitudinal, filtre passe haut : 0,53 Hz, filtre passe bas : 70 Hz, base de temps : 30 sec, gain : 100 µV/cm.

Tableau 2 - Classification de Synek.

Grade	Sous-grade	
I. Alpha régulier, réactivité thêta		
II. Thêta prédominant	a. Normovolté, réactif	
	b. Microvolté, non réactif	
III. Delta ou fuseaux	a. Delta prédominant, frontal, rythmique, réactif	
	b. Fuseaux	
	c. Delta prédominant, microvolté, irrégulier, non réactif	
	d. Delta prédominant, moyennement volté, non réactif	
IV. *Burst-suppression*, coma alpha, coma thêta, delta microvolté	a. *Burst-suppression*	i. Activités épileptiformes
		ii. Pas d'activités épileptiformes
	b. Coma alpha	i. Réactivité partielle
		ii. Absence de réactivité
	c. Coma thêta	
	d. Delta < 20 µV	
V. Suppression	Silence électrique < 2 µV	

Coma optimal : I ; coma bénin : IIa, IIIa, IIIb ; coma incertain : IIb, IIIc, IIId, IVbi ; coma malin : IVai, IVaii, IVbii, IVc ; coma fatal : IVd, V.

État de mort encéphalique

Son caractère médico-légal impose la réalisation de deux enregistrements EEG d'au moins 30 minutes et à intervalle d'au moins 4 heures, et ce, en l'absence d'hypothermie < 35°C et de tout traitement sédatif (barbituriques, propofol, etc.). Le diagnostic repose sur l'absence d'activité cérébrale de plus de 5 µV, spontanée et après stimulations bilatérales de différentes modalités. ■

✖ *Les auteurs déclarent ne pas avoir de lien d'intérêt.*

Correspondance :
louis.cousyn@gmail.com

Mots-clés :
Confusion, État de mal épileptique, Coma, Monitoring EEG

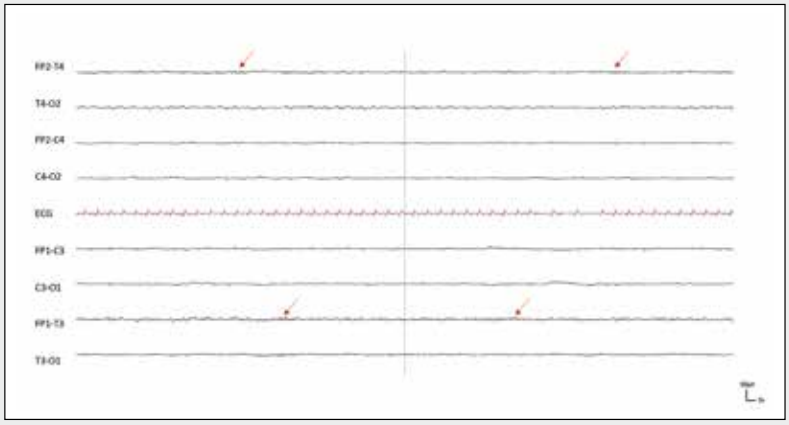

Figure 12

Tracé de coma alpha, de mauvais pronostic : tracé très microvolté, constitué d'un rythme dans la bande alpha à 11 Hz localisé sur les régions antérieures (flèches rouges). Cette activité est microvoltée, monotone, non modulée en amplitude et aréactive aux stimulations (pointillés bleus : stimulation nociceptive). Patient de 78 ans ayant présenté un arrêt cardiorespiratoire avec no-flow 10 min, low-flow 30 min sur bloc trifasciculaire, arrêt de sédation.
Montage bipolaire longitudinal, filtre passe haut : 0,53 Hz, filtre passe bas : 70 Hz, base de temps : 30 sec, gain : 50 µV/cm.

Bibliographie

1. Cag Y, Erdem H, Leib S et al. Managing atypical and typical herpetic central nervous system infections: results of a multinational study. Clin Microbiol Infect 2016 ; 22 : 568.e9-568.e17.
2. Sutter R, Kaplan PW, Cervenka MC et al. Electroencephalography for diagnosis and prognosis of acute encephalitis. Clin Neurophysiol 2015 ; 126 : 1524-31.
3. Whitley RJ. Herpes simplex encephalitis: Adolescents and adults. Antiviral Research 2006 ; 71 : 141-8.
4. Navarro V, Engrand N, Gelisse P. The EEG in status epilepticus. Réanimation 2009 ; 18 : 33-43.
5. Alvarez V, Drislane FW, Westover MB et al. Characteristics and role in outcome prediction of continuous EEG after status epilepticus: A prospective observational cohort. Epilepsia 2015 ; 56 : 933-41.
6. Westover MB, Shafi MM, Bianchi MT et al. The probability of seizures during EEG monitoring in critically ill adults. Clin Neurophysiol 2015 ; 126 : 463-71.
7. Hofmeijer J, Beernink TMJ, Bosch FH et al. Early EEG contributes to multimodal outcome prediction of postanoxic coma. Neurology 2015 ; 85 : 137-43.
8. Ruiz AR, Vlachy J, Lee JW et al. Association of Periodic and Rhythmic Electroencephalographic Patterns With Seizures in Critically Ill Patients. JAMA Neurol 2017 ; 74 : 181-8.
9. Hirsch LJ, Fong MWK, Leitinger M et al. American Clinical Neurophysiology Society's Standardized Critical Care EEG Terminology: 2021 Version. J Clin Neurophysiol 2021 ; 38 : 1-29.
10. Outin H, Guèye P, Alvarez V et al. Prise en charge des états de mal épileptiques en préhospitalier, en structure d'urgence et en réanimation dans les 48 premières heures (à l'exclusion du nouveau-né et du nourrisson). Méd Intensive Réa 2020 [Online]. revue-mir.srlf.org/index.php/mir/article/view/85
11. Beniczky S, Hirsch LJ, Kaplan PW et al. Unified EEG terminology and criteria for nonconvulsive status epilepticus. Epilepsia 2013 ; 54 : 28-9.
12. Leitinger M, Trinka E, Gardella E et al. Diagnostic accuracy of the Salzburg EEG criteria for non-convulsive status epilepticus: a retrospective study. Lancet Neurol 2016 ; 15 : 1054-62.
13. Hockaday JM, Potts F, Epstein E et al. Electroencephalographic changes in acute cerebral anoxia from cardiac or respiratory arrest. Electroencephalogr Clin Neurophysiol 1965 ; 18 : 575-86.
14. Synek VM. Prognostically Important EEG Coma Patterns in Diffuse Anoxic and Traumatic Encephalopathies in Adults. J Clin Neurophysiol 1988 ; 5 : 161-74.

SUIVEZ-NOUS SUR TWITTER
@NeurologiesFr

4. Aspects électro-encéphalographiques de l'encéphalopathie métabolique

Clémence Marois[1, 2, 3], Virginie Lambrecq[4, 5], Nicolas Weiss[1, 2, 3]

1. Unité de médecine intensive - réanimation à orientation neurologique, département de neurologie, DMU Neurosciences, Hôpital de la Pitié-Salpêtrière, Paris
2. Sorbonne Université, & Brain Liver Pitié-Salpêtrière (BLIPS) Study Group
3. Sorbonne Université, Inserm UMR_S 938, Centre de recherche Saint-Antoine, Maladies métaboliques, biliaires et fibro-inflammatoire du foie
4. Département de neurophysiologie clinique, Hôpital de la Pitié-Salpêtrière, AP-HP, Paris
5. Institut du cerveau, ICM (Inserm-U1127, CNRS-UMR7225), Sorbonne Université, Paris

Encéphalopathie métabolique

L'encéphalopathie métabolique ou toxique (EMtb) témoigne d'une souffrance cérébrale diffuse, secondaire à une ou plusieurs défaillances d'organes (insuffisance hépatique, insuffisance rénale, insuffisance respiratoire), un trouble ionique ou endocrinien, la présence d'un xénobiotique (médicament ou substance exogène non médicamenteuse) et plus rarement de l'accumulation d'une substance endogène dans certaines maladies innées du métabolisme.

Cliniquement, l'EMtb se présente par des troubles non spécifiques associant de manière diverse une altération de la conscience, allant de la confusion légère au coma, des troubles cognitivo-comportementaux, des mouvements anormaux (asterixis, myoclonies), et cela, le plus souvent en l'absence de signes de localisation neurologique [1, 2]. Plus rarement, des crises d'épilepsie focales ou généralisées, voire un état de mal épileptique, peuvent s'ajouter à ce tableau.

L'EMtb est fréquente chez les patients âgés et hospitalisés, particulièrement en réanimation. Cela s'explique à la fois par le terrain et le nombre de médicaments prescrits. En raison de son accessibilité au lit du malade, de son faible coût, de son caractère non invasif et de son excellente résolution temporelle, l'EEG est l'outil de choix pour détecter et monitorer l'EMtb. Il permet également de rechercher d'éventuelles crises d'épilepsie surajoutées, voire de mettre en évidence un état de mal épileptique infra-clinique, d'évaluer la profondeur de l'EMtb et son pronostic.

Encéphalopathie hépatique clinique et minime

L'encéphalopathie hépatique (EH) est une encéphalopathie métabolique secondaire à une atteinte du foie et/ou à un shunt porto-systémique. Son diagnostic peut être difficile, dans les formes peu symptomatiques (encéphalopathie hépatique minime) ou au contraire lors des formes graves pouvant conduire en réanimation, circonstance dans laquelle de nombreux facteurs confondants coexistent.

Lors de l'EH, les modifications de l'EEG sont corrélées à la sévérité de l'EH : apparaît d'abord un ralentissement de la fréquence de l'activité de fond de veille, puis surviennent des ondes dans la bande de fréquence thêta (4-8 Hz) en bouffées, puis continues. Plus l'EH est profonde, plus s'ajoutent à ce tracé des ondes delta (1-3 Hz), amples et à prédominance antérieure, pouvant devenir triphasiques.

Une onde triphasique (OT) typique a une fréquence de 1,5-3 Hz, elle présente - comme son nom l'indique - trois composantes successives : une première composante négative (vers le haut), puis une composante positive (vers le bas), ample (> 70 µV) un peu aiguë, suivie d'une déflection négative lente [3] *(voir figures)*. Son origine a récemment été mise en évidence dans le lobe frontal [4].

Lorsque l'EH est très sévère, l'EEG peut alors montrer une activité delta diffuse, et devenir aréactif. Au maximum, l'EEG peut prendre un aspect isoélectrique, témoin d'une souffrance cérébrale majeure. Il est à noter cependant que cet aspect peut être résolutif et n'est donc pas toujours associé à un mauvais pronostic neurologique [5].

Ces différents stades de l'EEG ont permis de réaliser une classification de la gravité de l'EH : la classification de Child [6, 7], corrélée à la mortalité [5] *(Tab. 1)*.

Des données récentes suggèrent que l'EEG pourrait également être un outil prometteur pour le diagnostic de l'EH minime grâce à l'analyse spectrale et des dispositifs de recueil simplifié [8].

La *figure 1* montre un exemple de tracé EEG d'encéphalopathie hépatique profonde, stade 4a.

Encéphalopathie hyperurémique

L'insuffisance rénale aiguë peut se manifester à l'EEG par un ralentissement du rythme de fond, la survenue de bouffées thêta généralisées à prédominance antérieure, d'OT et d'éléments pointus (pointes, pointes lentes). Ces anomalies ont tendance à s'améliorer lors du sommeil, sont corrélées à la gravité de l'insuffisance rénale et se stabilisent avec la dialyse.

Des anomalies EEG plus discrètes peuvent s'observer lors de l'insuffisance rénale chronique, avec un ralentissement de l'activité de fond et une altération des figures du sommeil [9, 10].

Encéphalopathie et glycémie

Lors d'une hypoglycémie, l'EEG montre un ralentissement diffus et symétrique, pouvant aller jusqu'à l'aplatissement du tracé. Ce ralentissement est corrélé à la profondeur de l'hypoglycémie, mais moins bien corrélé à l'importance des signes cliniques. La topographie des ondes lentes est également corrélée à la profondeur de l'hypoglycémie : antérieure pour des hypoglycémies modérées, plus postérieure pour des hypoglycémies profondes. Le tracé de sommeil peut également être altéré, avec un ralentissement global [11, 12]. Fréquemment, l'hypoglycémie peut être à l'origine de crises d'épilepsie, avec à l'EEG des éléments épileptiques intercritiques ou organisés en crise électrique.

L'hyperglycémie, en particulier lors d'un coma acido-cétosique, met en évidence un tracé d'encéphalopathie aspécifique, ou de possibles ondes triphasiques, LPDs

Tableau 1 – Stadification de l'EEG à la base de la classification de Child.

Stade	Aspect EEG
1	Rythme dominant > 7 Hz, amplitude normale
2	Rythme dominant 5-7 Hz, amplitude accrue
3	Rythme dominant 3-5 Hz, amplitude du tracé maximale
4a	Rythme dominant < 3 Hz, tracé continu
4b	Rythme dominant < 3 Hz, tracé discontinu



Figure 1
Encéphalopathie hépatique grade 4a.
Tracé EEG en montage bipolaire, montrant un tracé delta continu, aréactif, stade 4a selon classification de Child.

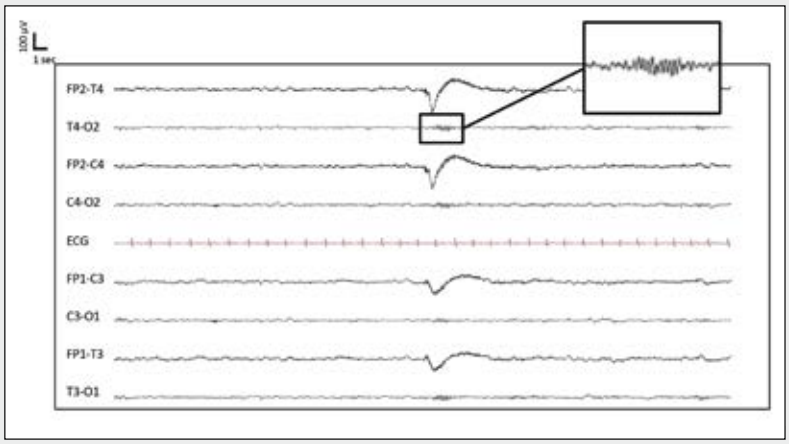

Figure 2
Tracé EEG d'hyperthyroïdie.
Montage bipolaire, montrant des périodes d'accélération du rythme de fond à 15-16 Hz (voir encadré).

(*Lateralized Periodic Discharges*, FIRDA (*Frontal Intermittent Rythmic Delta Activity*), voire des éléments épileptiformes ou de véritables crises épileptiques [13].

Encéphalopathie et troubles ioniques

Les principaux troubles ioniques à l'origine d'une encéphalopathie sont les dysnatrémies (surtout l'hyponatrémie), l'hypo et l'hypercalcémie et l'hypomagnésémie. Là encore, les modifications de l'EEG sont généralement aspécifiques : ralentissement de l'activité de fond, surcharge d'ondes lentes, survenue d'ondes triphasiques, de LPDs. Peuvent également apparaître des anomalies pointues épileptiques, pouvant s'organiser en décharges critiques [11, 14, 15].

La sévérité des anomalies EEG est corrélée à la vitesse d'installation du trouble ionique, plus qu'à sa profondeur, et ces anomalies disparaissent après correction du trouble ionique.

Encéphalopathie et troubles endocriniens

L'hyperthyroïdie peut se manifester par une accélération de l'activité de fond, assez spécifique de ce type d'EMtb, et d'une sensibilité à la stimulation lumineuse intermittente [16].

La *figure 2* montre un tracé EEG d'hyperthyroïdie.

Au contraire, l'hypothyroïdie s'accompagne d'activités lentes de bas voltage, pouvant aller jusqu'à un ralentissement marqué et l'apparition d'ondes triphasiques ou de pointes-ondes en cas de coma myxœdémateux.

L'hypo et l'hypercorticisme peuvent également être à l'origine d'un ralentissement de l'EEG avec une surcharge thêta et la survenue d'éléments triphasiques ou épileptiformes [11].

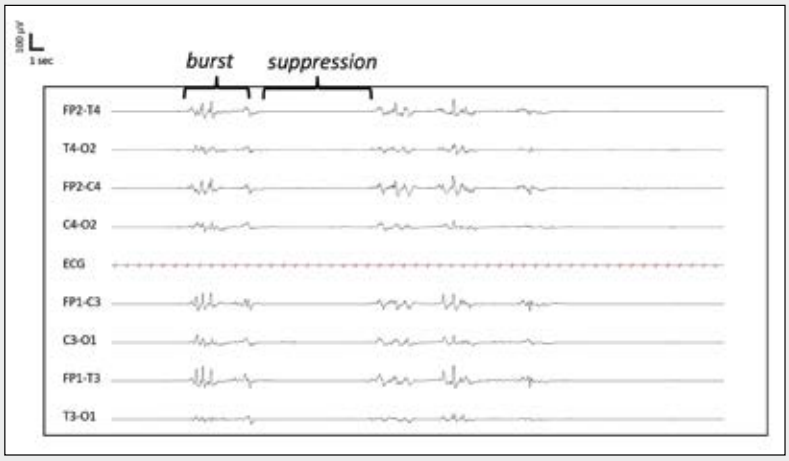

Figure 3
Burst-suppression induite par le thiopental.
Tracé EEG en montage bipolaire.

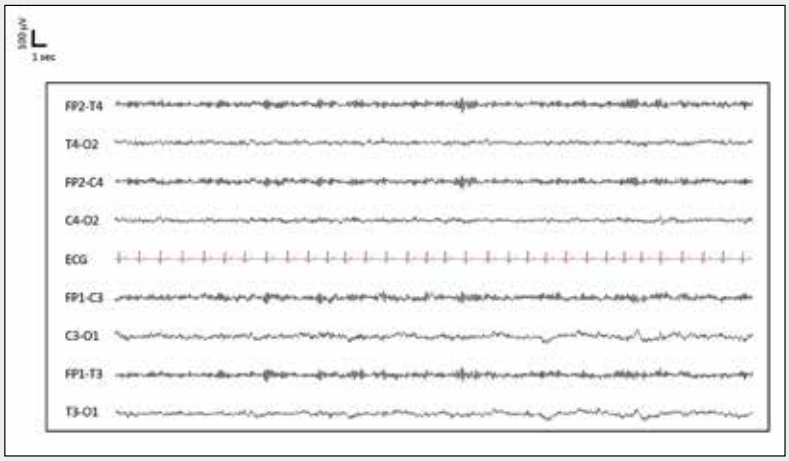

Figure 4
Rythmes bêta rapides induits par les benzodiazépines.
EEG en montage bipolaire.

Encéphalopathies toxiques

Beaucoup de médicaments, et en particulier les psychotropes (inhibiteurs de la recapture de la sérotonine, neuroleptiques, lithium, etc.), les antiépileptiques (valproate de sodium, gabapentine, topiramate), ou les antibiotiques (pénicillines, céphalosporines, carbapénèmes, quinolones), peuvent – surtout en cas de surdosage – conduire à des modifications de l'EEG aspécifiques : ralentissement, désorganisation, ondes triphasiques.

Il arrive que quelques médicaments soient parfois à l'origine d'une encéphalopathie avec des anomalies EEG plus spécifiques :

– **les barbituriques et le propofol** :

activités rapides bêta pour des doses thérapeutiques. En cas d'administration à fortes doses ou de surdosage, survenue de bouffées d'ondes thêta, surchargées de rythmes rapides 10-16 Hz à prédominance antérieure ; puis d'activités delta diffuses ; jusqu'à un tracé de *burst-suppression* ou de *suppression* (silence électrique). La *figure 3* montre un tracé EEG de *burst-suppression* induite par le thiopental ;

- **le baclofène** : tracé de *burst-suppression*, voire tracé isoélectrique aréactif dans les intoxications massives ;
- **les benzodiazépines** : activation de rythmes bêta frontaux *(Fig. 4)*.
- **le céfépime** : activités pseudo-périodiques ou pseudorythmiques d'ondes triphasiques prédominant dans les régions fronto-centrales, permanentes et aréactives [17] *(Fig. 5)*.

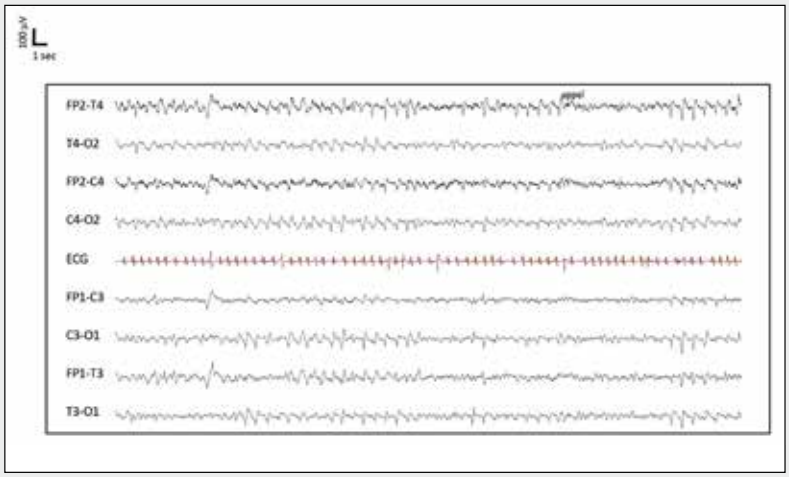

Figure 5
Encéphalopathie au céfépime.
Tracé en montage bipolaire montrant des activités pseudopériodiques d'ondes triphasiques prédominant dans les régions fronto-centrales.

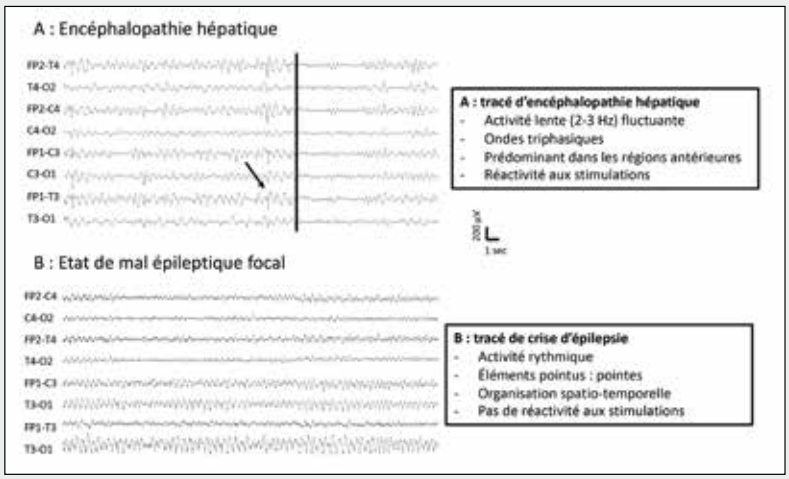

Figure 6
Comparaison entre un tracé EEG d'encéphalopathie hépatique (A), et un tracé d'état de mal épileptique focal (B).
Deux enregistrements, en montage bipolaire. Les deux encadrés rappellent les principales caractéristiques des deux tracés EEG. La flèche montre une onde triphasique typique, la ligne pleine une stimulation auditive.

Différences état de mal épileptique/ encéphalopathie métabolique

Lors des EMtb, l'EEG est également un outil indispensable pour rechercher un état de mal épileptique infra-clinique, complication fréquente dans ce contexte.

Si la survenue de crises électriques est parfois difficile à mettre en évidence sur un EEG, un tracé d'EMtb peut inversement être interprété à tort comme un tracé critique et conduire à l'introduction de traitements antiépileptiques, potentiellement délétères dans un contexte d'encéphalopathie. Par exemple, l'administration de benzodiazépines chez un patient avec une encéphalopathie hépatique pourrait majorer les troubles de la conscience par intoxication aux benzodiazépines.

En effet, en raison de leur caractère aigu, voire pointu, les ondes lentes et les ondes triphasiques peuvent être prises pour des anomalies épileptiques. Le caractère soutenu, en bouffées, de ces éléments peut également revêtir un aspect pseudo-rythmique et faire envisager une origine épileptique. Enfin, lorsque l'encéphalopathie est profonde, la réactivité aux stimulations

peut être absente. Il est donc important de rechercher des éléments discriminants pour faire la différence entre EMtb et crise d'épilepsie [18, 19]. Contrairement aux crises épileptiques, il n'y a pas d'organisation spatio-temporelle, et pas de rythmicité des anomalies EEG dans l'EMtb. Il existe généralement une réactivité aux stimulations, bien que celle-ci puisse être inconstante, voire absente, dans des formes d'encéphalopathie très sévère. La *figure 6* rappelle les principales différences électro-encéphalographiques entre l'EMtb et la crise d'épilepsie.

Pour conclure, l'EMtb est fréquente ; l'EEG est l'outil de choix pour la mettre en évidence et surveiller son évolution, souvent favorable après résolution du trouble métabolique sous-jacent, ou arrêt du traitement incriminé. Il est aussi indispensable pour authentifier ou éliminer un état de mal épileptique associé. ■

✖ *Clémence Marois et Virginie Lambrecq déclarent ne pas avoir de lien d'intérêt. Nicolas Weiss déclare avoir des activités de consultant pour les sociétés MedDay pharmaceuticals et Owkin.*

Correspondance :
clemence.marois@aphp.fr

Mots-clés :
Encéphalopathie métabolique, État de mal épileptique

Bibliographie

1. Marois C, Quirins M, Hermann B et al. [Metabolic encephalopathies]. Rev Med Interne 2019 ; 40 : 88-97.
2. Kaplan PW. The EEG in metabolic encephalopathy and coma. J Clin Neurophysiol 2004 ; 21 : 307-18.
3. Emmady PD, Murr N. EEG Triphasic Waves. StatPearls 2020 [Online].
4. Meira AT, Alves KF, Rezende TOP et al. Source Analysis of Triphasic Waves Using Quantitative Neuroimaging. J Clin Neurophysiol 2020 [Publish Ahead of Print].
5. Marchetti P, D'Avanzo C, Orsato R et al. Electroencephalography in patients with cirrhosis. Gastroenterology 2011 ; 141 : 1680-9.e1-2.
6. Parsons-Smith BG, Summerskill WH, Dawson AM, Sherlock S. The electroencephalograph in liver disease. Lancet 1957 ; 273 : 867-71.
7. Amodio P, Orsato R, Marchetti P et al. Electroencephalographic analysis for the assessment of hepatic encephalopathy: comparison of non-parametric and parametric spectral estimation techniques. Neurophysiol Clin 2009 ; 39 : 107-15.
8. Schiff S, Casa M, Di Caro V et al. A low-cost, user-friendly electroencephalographic recording system for the assessment of hepatic encephalopathy. Hepatology 2016 ; 63 : 1651-9.
9. Noriega-Sanchez A, Martinez-Maldonado M, Haiffe RM. Clinical and electroencephalographic changes in progressive uremic encephalopathy. Neurology 1978 ; 28 : 667-9.
10. Gadewar P, Acharya S, Khairkar P et al. Dynamics of Electroencephalogram (EEG) in Different Stages of Chronic Kidney Disease. J Clin Diagn Res 2015 ; 9 : OC25-OC27.
11. Faigle R, Sutter R, Kaplan PW. The electroencephalography of encephalopathy in patients with endocrine and metabolic disorders. J Clin Neurophysiol 2013 ; 30 : 505-16.
12. Blaabjerg L, Juhl CB. Hypoglycemia-Induced Changes in the Electroencephalogram. J Diabetes Sci Technol 2016 ; 10 : 1259-67.
13. Rachmiel M, Cohen M, Heymen E et al. Hyperglycemia is associated with simultaneous alterations in electrical brain activity in youths with type 1 diabetes mellitus. Clin Neurophysiol 2016 ; 127 : 1188-95.
14. Nardone R, Brigo F, Trinka E. Acute Symptomatic Seizures Caused by Electrolyte Disturbances. J Clin Neurol 2016 ; 12 : 21-33.
15. Castilla-Guerra L, Fernández-Moreno MC, López-Chozas JM, Fernández-Bolaños R. Electrolytes Disturbances and Seizures. Epilepsia 2006 ; 47 : 1990-8.
16. Leubuscher HJ, Herrmann F, Hambsch K et al. EEG changes in untreated hyperthyroidism and under the conditions of thyreostatic treatment. Exp Clin Endocrinol 1988 ; 92 : 85-90.
17. Li HT, Lee CH, Wu T et al. Clinical, Electroencephalographic Features and Prognostic Factors of Cefepime-Induced Neurotoxicity: A Retrospective Study. Neurocrit Care 2019 ; 31 : 329-37.
18. Rudler M, Marois C, Weiss N et al. Status epilepticus in patients with cirrhosis: How to avoid misdiagnosis in patients with hepatic encephalopathy. Seizure 2016 ; 45 : 192-7.
19. Triplett JD, Lawn ND, Chan J, Dunne JW. Cephalosporin-related neurotoxicity: Metabolic encephalopathy or non-convulsive status epilepticus? J Clin Neurosci 2019 ; 67 : 163-6.

Bulletin d'abonnement

10 numéros — **Version Internet** (plus de 10 ans d'archives) — Application **Neurologies** pour **tablettes** iPad & Android

- **Déductible de vos frais professionnels dans son intégralité**
- **Pris en charge par le budget formation continue des salariés**

À nous retourner accompagné de votre règlement à : Expressions Santé
2, rue de la Roquette - Passage du Cheval Blanc, Cour de Mai - 75011 Paris
Tél. : 01 49 29 29 29 - E-mail : neurologies@expressiongroupe.fr

✔ **Je m'abonne**
+ Version papier *(10 numéros)*
+ Accès gratuit au site *(10 ans d'archives)*
+ Version tablette
❑ **Abonnement 139 € TTC** (au lieu de ~~150~~ € prix au numéro)
❑ **Institutions 205 € TTC**
❑ **Étudiants 70 € TTC** (joindre photocopie de la carte d'étudiant)

Frais de port (étranger et DOM-TOM)
❑ + 13 € par avion pour les DOM-TOM et l'UE ❑ + 23 € par avion pour l'étranger autre que l'UE

❑ Pr ❑ Dr ❑ M. ❑ Mme
Nom : .....
Prénom : .....
Adresse d'expédition : .....
.....
.....
Code postal : |_|_|_|_|_| Ville : .....
Tél. : |_|_|_|_|_|
Mail : .....

Règlement :
❑ Chèque à l'ordre d'Expressions Santé
❑ Carte bancaire N° : |_|_|_|_|_|_|_|_|_|_|_|_|_|_|_|_|
Expire le : |_|_| |_|_| Cryptogramme : |_|_|_|
(bloc de 3 chiffres au dos de votre carte)

Signature obligatoire ▼

5. Intérêt de l'EEG dans la prise en charge des pathologies cérébro-vasculaires

Belén Diaz-Fernandez
Service de neurologie, Hôpital de la Pitié-Salpêtrière, AP-HP
Centre de recherche interdisciplinaire en biologie, Collège de France, CNR UMR 7241, Inserm U1050, Paris

Les accidents vasculaires cérébraux (AVC) sont responsables de plus de 10 % des cas d'épilepsie chez l'adulte. Dans le cas des personnes de plus de 65 ans, l'étiologie vasculaire est à l'origine de presque 50 % des cas d'épilepsie. Les AVC provoquent aussi la plupart des crises symptomatiques dans cette tranche d'âge. Globalement, le fait d'avoir un antécédent d'AVC augmente le risque de développer une épilepsie par un facteur 20 [1, 2]. Compte tenu du vieillissement progressif de la population, la proportion des personnes touchées par des AVC est en train d'augmenter. Par conséquent, une hausse de la fréquence d'épilepsie vasculaire est attendue dans les années à venir.

Inversement, le fait de présenter des crises épileptiques *de novo* après l'âge de 60 ans augmenterait le risque de souffrir d'un AVC dans les mois et années à venir, par rapport à la population générale. Les patients avec un début tardif d'épilepsie, sans étiologie retrouvée, doivent donc avoir un *screening* des facteurs de risque cardiovasculaire [3, 4].

Environ 10 % des personnes qui ont eu un AVC vont développer une épilepsie au cours du temps. Les crises épileptiques survenant après un AVC peuvent être classifiées en deux selon le moment de survenue [5, 6] :

- **crises aiguës** : crises qui surviennent pendant les 7 premiers jours suivant l'AVC. Après la survenue de l'AVC, environ 5 % des patients présentent des crises aiguës au cours de la première semaine. En général, 50 % des cas apparaissent pendant les premières 48 heures ;
- **crises tardives** : crises qui apparaissent une semaine après la survenue de l'AVC. Après un AVC, presque 10 % des patients présenteront des crises tardives, environ 5 à 10 ans après l'AVC.

Cette classification n'est pas faite aléatoirement. Les patients qui présentent des crises tardives, selon la nouvelle définition de l'ILAE 2014, sont considérés comme souffrant d'épilepsie, à cause de la prédisposition durable à générer des crises liées à la séquelle d'AVC [7]. Nous parlons d'épilepsie vasculaire. Alors qu'il n'y a pas d'indication à instaurer un traitement antiépileptique en cas de crise symptomatique aiguë, il est recommandé d'instaurer un traitement antiépileptique en cas de survenue de crise(s) tardive(s), compte tenu du risque élevé de récidive (recommandation HAS 2020). L'épilepsie vasculaire n'augmente pas le risque de mortalité, mais affecte fortement la qualité de vie du patient. Fréquemment, la récurrence des crises provoque une régression de la récupération obtenue après l'AVC, avec un pas en arrière dans l'état neurologique du patient et la perte des acquisitions faites à travers le temps grâce à la rééducation.

Les **facteurs de risque** pour développer une épilepsie vasculaire, tout type d'AVC confondus, sont :
- le type d'AVC : en premier lieu les thromboses veineuses cérébrales suivie des hémorragies ;
- l'atteinte corticale ;
- la taille de l'AVC ;
- l'âge, avec un risque plus élevé chez le sujet jeune.

Ils existent deux échelles cliniques pour établir le risque de développer une épilepsie vasculaire :
- la première échelle, SELECT, évalue le risque après infarctus cérébral. La gravité de l'infarctus, l'étiologie athéro-embolique, l'atteinte corticale, la présence de crises symptomatiques aiguës et l'atteinte du territoire sylvien sont des facteurs qui augmentent le risque de développer une épilepsie vasculaire [8] ;
- la deuxième échelle, CAVE, informe sur le risque d'épilepsie vasculaire après hémorragie cérébrale. Elle prend en compte la présence d'atteinte corticale, l'âge supérieur à 65 ans, le volume supérieur à 10 ml

et la présence de crises symptomatiques aiguës [9].

Rôle de l'électroencéphalogramme Détection d'anomalies intercritiques

L'EEG est anormal dans la plupart des cas, même si les patients n'ont jamais présenté de crises épileptiques. Sur une série rétrospective de 69 patients diagnostiqués d'AVC sans crise épileptique, l'EEG était anormal chez 58 % des cas. La présence d'un foyer lent focal *(Fig. 1)* était associée à l'âge, à un score NIHSS élevé et à la présence de transformation hémorragique, tandis qu'un ralentissement global était associé à une dégradation clinique [10]. Cependant, la réalisation d'un EEG n'est pas indiquée de façon systématique en cas d'AVC, mais seulement en cas de suspicion de crise épileptique ou de trouble de la vigilance inexpliqué (recommandations HAS 2020).

Dans le cas de patients qui présentent des crises épileptiques, les enregistrements EEG dans les premières 24 heures nous permettent d'enregistrer des patterns plus spécifiques, comme les LPDs et LPDs- « plus » (*Lateralized Periodic Discharges*, anciennement appelés PLEDS [*Periodic Lateralized Epileptiform Discharges*]). Les LPDs sont des décharges focales (pointes, pointes-ondes, poly-pointes ou ondes aiguës) répétitives périodiques. L'amplitude des LPDs varie entre 50 à 150 µV avec un intervalle de 0,5 à 5 secondes entre les décharges. Ils sont localisés au niveau de l'hémisphère lésé. Ils reflètent une destruction neuronale aiguë, pas spécifique des AVC, car ils sont aussi observables dans d'autres pathologies comme les encéphalites herpétiques ou certaines tumeurs *(Fig. 2)*.

Les LPDs- « plus » ont les mêmes caractéristiques que les LPDs, mais ils associent des décharges rythmiques et/ou des rythmes rapides de faible amplitude *(Fig. 3)*. Les LPDs- « plus » sont associées à un risque augmenté de crises épileptiques *(Fig. 4)* et d'état de mal épileptique [11].

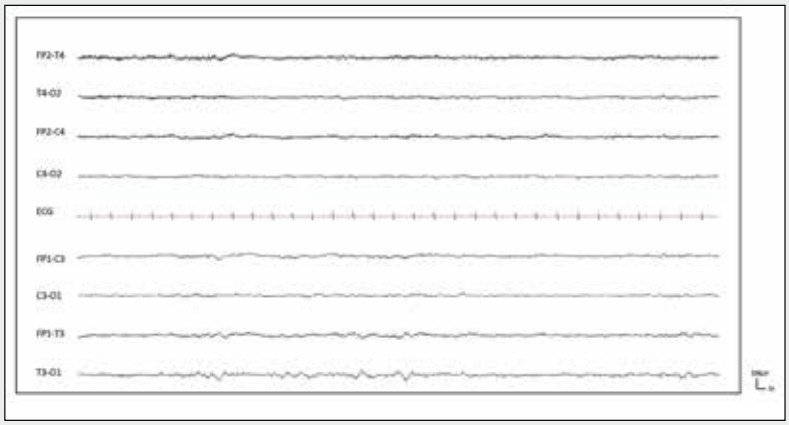

Figure 1

Tracé asymétrique montrant un foyer lent en rapport avec un AVC récent : anomalies lentes focales temporo-occipitales gauches.
Montage bipolaire avec 8 électrodes, filtre passe haut 0,53 Hz, filtre passe bas 70 Hz, base de temps : 30 sec, gain : 100 µV/cm.

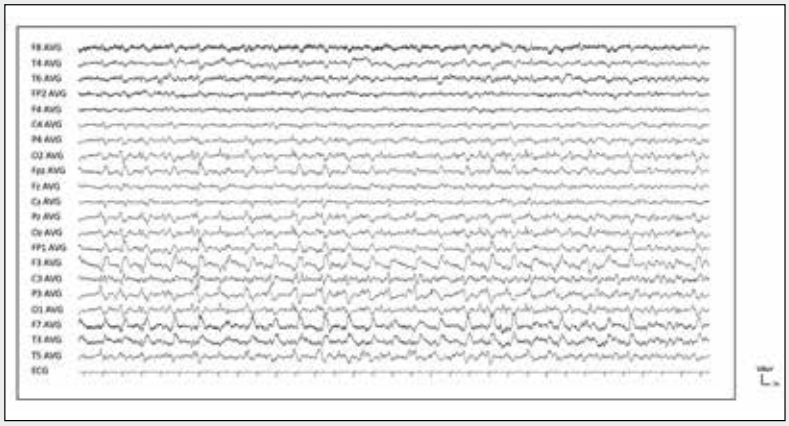

Figure 2

Ondes lentes delta hémisphériques gauches à prédominance temporale, de répétition périodique (avec une période courte), compatibles avec des LPDs. Ces anomalies n'étaient pas réactives à l'ouverture-fermeture des yeux. Elles sont mêlées à d'occasionnelles figures pointues postérieures bilatérales. L'activité de fond à 10 Hz est peu visible, mais relativement bien organisée. Femme de 70 ans avec antécédent d'infarctus occipital gauche présentant des troubles phasiques d'apparition aiguë.
Montage référentiel avec 21 électrodes, système international 10-20, filtre passe haut 0,53 Hz, filtre passe bas 70 Hz, base de temps : 30 sec, gain : 100 µV/cm.

Mais il faut tenir compte de la brève durée des enregistrements EEG, à peine 20 minutes, ce qui reste l'une des limitations principales. En prolongeant le temps d'enregistrement ou en répétant les enregistrements, 4,6 % patients présentent des crises électriques sur l'EEG [12]. Presque trois quarts des patients, présentant des patterns plus spécifiques comme les LPDs, manifestent aussi des crises électriques [13].

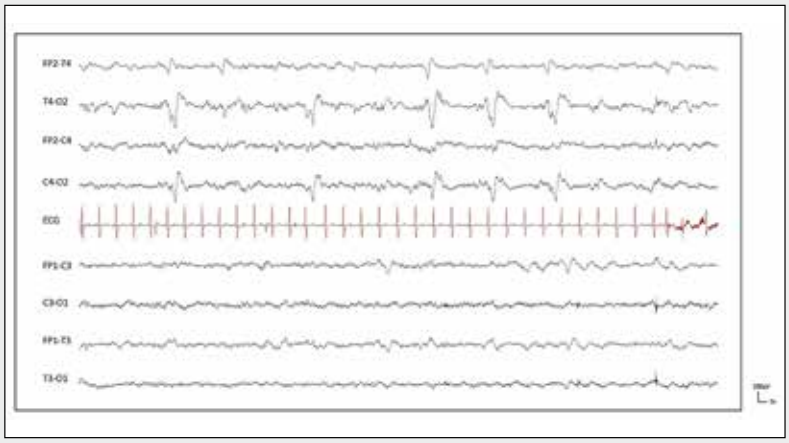

Figure 3

LPDs/PLEDs postérieurs droit. Femme de 72 ans présentant un infarctus sylvien droit avec transformation hémorragique et hallucinations visuelles depuis 48 heures. Sur le tracé, nous visualisons des complexes aigus périodiques hémisphériques droits de type LPDs, non réactifs et accompagnés de rythmes rapides (LPDs- « plus »).
Enregistrement au lit du patient avec 8 électrodes, montage bipolaire longitudinal, selon le système international 10-20, filtre passe haut 0,53 Hz, filtre passe bas 70 Hz, base de temps : 30 sec, gain : 100 µV/cm.

Diagnostics différentiels

Par ailleurs, nous utilisons parfois l'EEG dans le diagnostic différentiel des déficits neurologiques transitoires. Bien que, dans la littérature, la différence paraisse claire, nous savons qu'il existe des *overlaps* entre les différents diagnostics différentiels qui incitent à réaliser un EEG.

Les céphalées

Certaines crises épileptiques, notamment les crises postérieures, peuvent être suivies d'une céphalée et nous pouvons avoir aussi des auras migraineuses sans céphalée derrière.

Dans le cas des migraines, il n'y a pas d'indication à réaliser un EEG à moins que des atypies nous orientent vers une origine épileptique. Nous trouvons alors des patterns très variés allant d'un EEG dépourvu d'anomalies et des ondes lentes thêta uni ou bilatérales, à prédominance généralement temporo-pariétale [14].

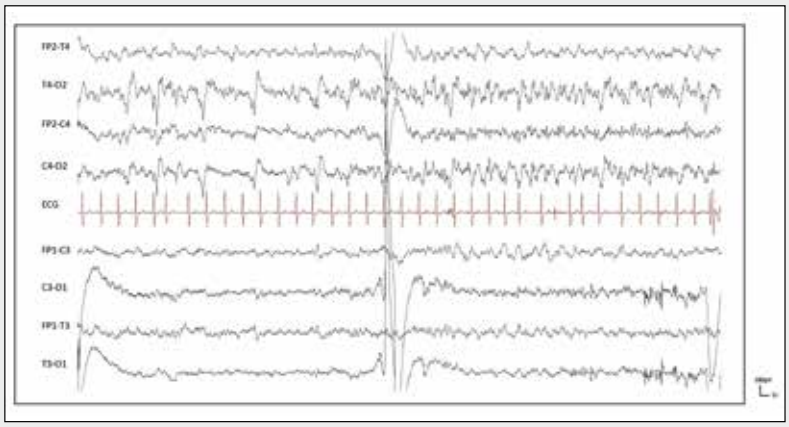

Figure 4

Poursuite de l'enregistrement de la même patiente. Disparition des LPDs qui sont remplacées par une activité plus rapide, rythmique, associée cliniquement à des clonies du membre supérieur gauche.
Montage bipolaire avec 8 électrodes, filtre passe haut 0,53 Hz, filtre passe bas 70 Hz, base de temps : 30 sec, gain : 100 µV/cm.

Les AIT

Les accidents ischémiques transitoires (AIT) peuvent se présenter parfois avec des symptômes atypiques comme le *limb-shacking*. Le *limb-shacking* consiste en mouvements généralement amples, parfois cloniques, touchant plus fréquemment le membre supérieur, de durée brève et sans marche jacksonienne. Ils sont dus à un bas débit dans le territoire carotidien à cause d'une sténose subocclusive. Pour ce motif, ils apparaissent à l'orthostatisme [15].

Les AIT/AIC vertébrobasilaires se présentent parfois avec des mouvements brefs, saccadés, pouvant être très similaires à des clonies épileptiques et ne correspondant pas à des mouvements de décérébration [16].

Sur une série de 99 patients, Lozeron *et al.* observaient un ralentissement de l'EEG sur 40 % des patients diagnostiqués d'AIT [17]. Un autre travail de Rogers *et al.* montrait aussi des anomalies focales à l'EEG dans le cas de patients avec AIT [18]. Les décharges épileptiques sont plus rares, même dans le cas de crises focales, probablement à cause du délai entre l'épisode et la réalisation de l'EEG.

Toutefois, même si les possibilités d'un EEG d'une durée de 20 minutes semblent très limitées aujourd'hui, le monitorage continu en unité de soins intensifs neurovasculaires (USINV) au lit du patient pourrait aider à détecter des crises épileptiques qui autrement passent inaperçues et ralentissent la récupération du patient [12, 19].

Conclusion

Initialement, l'EEG peut nous orienter sur des doutes diagnostiques ou un trouble de la vigilance inexpliqué. La présence de certains patterns comme les LPDs- « plus » peut nous donner une information pronostique sur le risque de récidive des crises.

Pour conclure, il est important de souligner que l'épilepsie vasculaire présente en général une évolution favorable sous monothérapie. Les crises épileptiques, dans la plupart des cas, sont peu fréquentes et une fois le diagnostic posé, les EEG de suivi sont rarement utiles. ■

✖ *L'auteur déclare avoir reçu des formations et congrès avec hébergement de la part d'UCB, EISAI, Advicenne.*

Correspondance :
belen.diaz-fernandez@aphp.fr

Mots-clés : Accident vasculaire cérébral, Anomalie intercritique, Diagnostic différentiel, Céphalées, AIT

Bibliographie

1. Hauser WA, Annegers JF, Kurland LT. Incidence of Epilepsy and Unprovoked Seizures in Rochester, Minnesota: 1935-1984. Epilepsia 1993 ; 34 : 453-8.
2. Zou S, Wu X, Zhu B et al. The pooled incidence of post-stroke seizure in 102 008 patients. Top Stroke Rehabilitation 2015: 22 : 460-7.
3. Chang CS, Liao CH, Lin CC et al. Patients with epilepsy are at an increased risk of subsequent stroke: A population-based cohort study. Seizure 2014 ; 23 : 377-81.
4. Cleary P, Shorvon S, Tallis R. Late-onset seizures as a predictor of subsequent stroke. Lancet 2004 ; 363 : 1184-6.
5. Ferro JM, Pinto F. Poststroke epilepsy: Epidemiology, pathophysiology and management. Drugs Aging 2004 ; 21 : 639-53.
6. Pitkänen A, Roivainen R, Lukasiuk K. Development of epilepsy after ischaemic stroke. Lancet Neurol 2016 ; 15 : 185-97.
7. Fisher RS, Acevedo C, Arzimanoglou A et al. ILAE Official Report: A practical clinical definition of epilepsy. Epilepsia 2014 ; 55 : 475-82.
8. Galovic M, Döhler N, Erdélyi-Canavese B et al. Prediction of late seizures after ischaemic stroke with a novel prognostic model (the SeLECT score): a multivariable prediction model development and validation study. Lancet Neurol 2018 ; 17 : 143.
9. Haapaniemi E, Strbian D, Rossi C et al. The CAVE score for predicting late seizures after intracerebral hemorrhage. Stroke 2014 ; 45 : 1971-6.
10. Wolf ME, Ebert AD, Chatzikonstantinou A. The use of routine EEG in acute ischemic stroke patients without seizures: generalized but not focal EEG pathology is associated with clinical deterioration. Int J Neurosci 2017 ; 127 : 421-6.
11. Reiher J, Rivest J, Maison FG, Leduc CP. Periodic lateralized epileptiform discharges with transitional rhythmic discharges: association with seizures. Electroencephalogr Clin Neurophysiol 1991 ; 78 : 12-7.
12. Bentes C, Martins H, Peralta AR et al. Post-stroke seizures are clinically underestimated. Journal of Neurology 2017 ; 264 : 1978-85.
13. Mecarelli O, Pro S, Randi F et al. EEG patterns and epileptic seizures in acute phase stroke. Cerebrovasc Dis 2011 ; 31 : 191-8.
14. Coppola G, Di Lorenzo C, Parisi V et al. Clinical neurophysiology of migraine with aura. J Headache Pain 2019 ; 20 : 42.
15. Ali S, Khan MA, Khealani B. Limb-shaking transient ischemic attacks: Case report and review of literature. BMC Neurol 2006 ; 6, : 5.
16. Saposnik G, Caplan LR. Convulsive-like movements in brainstem stroke. Arch Neurol 2001 ; 58 : 654-7.
17. Lozeron P, Tcheumeni NC, Turki S et al. Contribution of EEG in transient neurological deficits. J Neurol 2018 ; 265 : 89-97.
18. Rogers J, Middleton S, Wilson PH, Johnstone SJ. Predicting functional outcomes after stroke: an observational study of acute single-channel EEG. Top Stroke Rehabil 2020 ; 27 : 161-72.
19. Carrera E, Michel P, Despland PA et al. Continuous assessment of electrical epileptic activity in acute stroke. Neurology 2006 ; 67 : 99-104.

RETROUVEZ TOUTE LA COLLECTION
DE ***NEUROLOGIES*** SUR WWW.NEUROLOGIES.FR

OU ABONNEZ-VOUS POUR NE MANQUER AUCUN NUMÉRO
(BULLETIN D'ABONNEMENT PAGE 168)

6. EEG chez la personne âgée

Kiyoka Kinugawa[1, 2, 3], Marc Verny [1, 3, 4]

1. Sorbonne Université, CNRS, UMR 8256 Biological Adaptation and Aging, Paris
2. Assistance publique - Hôpitaux de Paris (AP-HP), Explorations fonctionnelles du sujet âgé, Hôpital Charles Foix, groupe hospitalier de la Pitié-Salpêtrière-Charles Foix, Ivry-sur-Seine
3. Sorbonne Université, UFR médecine, Paris
4. Assistance publique - Hôpitaux de Paris (AP-HP), Centre de gériatrie et CMRR Île-de-France Sud, Hôpital Pitié-Salpêtrière, Paris

Un EEG est le plus souvent demandé lors d'une suspicion de crise épileptique. Les sujets âgés présentent une incidence élevée de crises d'épilepsie avec les enfants-adolescents. Comme le rappellent les récentes recommandations de bonne pratique de l'HAS 2020, le diagnostic positif de l'épilepsie chez une personne âgée doit suivre la même démarche que chez l'adulte [1]. Les moyens nécessaires à l'identification d'une cause doivent être mis en œuvre quel que soit l'âge. Mais le diagnostic de l'épilepsie chez le sujet âgé est un défi pour de nombreuses raisons [2]. L'approche clinique est primordiale pour affirmer le diagnostic du caractère épileptique d'un malaise parmi de nombreux diagnostics différentiels possibles. Mais les difficultés diagnostiques sont d'autant plus grandes que l'interrogatoire est peu fiable : absence de témoin, troubles cognitifs ou psychiatriques associés. Les symptômes peuvent être banalisés ou attribués à tort à d'autres causes. En plus de la fréquence des crises aiguës symptomatiques, les aspects sémiologiques des crises d'épilepsie présentent des particularités chez le sujet âgé. Dans cette population, les crises généralisées d'emblée sont exceptionnelles. Si l'épilepsie débute à ces âges, la plupart des crises sont donc focales [4]. À part les crises typiques (facilement reconnues : convulsions, myoclonies, crises focales complexes), la sémiologie ictale est fréquemment trompeuse, et peut revêtir plusieurs formes.

Par ailleurs, l'EEG est peu fiable particulièrement dans cette tranche d'âge : aucune anomalie EEG "spécifique" n'est retrouvée dans plus de 50 % des cas. Les difficultés diagnostiques sont encore multipliées par l'existence fréquente des comorbidités [3]. Toutefois, dans certaines situations diagnostiques difficiles, l'EEG peut apporter des arguments en faveur de diagnostics différentiels comme dans les encéphalopathies.

Nous proposons donc dans la suite de cet exposé d'envisager les principales situations cliniques où un EEG peut être demandé et nous présenterons également les figures EEG qui peuvent être rapportées et décrites dans la population âgée et qu'il faut savoir interpréter et ne pas confondre avec des éléments épileptiques.

Indications : différentes situations cliniques

Devant un syndrome confusionnel

Le syndrome confusionnel peut toucher jusqu'à 50 % des patients âgés hospitalisés, et les phases ictale et post-ictale font partie de la liste des nombreuses causes. Le diagnostic d'état de mal non convulsif (EMNC) dans cette population âgée peut être difficile, car la présentation clinique est souvent peu suggestive (stupeur, confusion, voire coma), et nécessite une utilisation sans restriction de l'EEG avec un diagnostic fondé sur l'EEG selon des critères désormais acceptés (critères EEG dits de Salzbourg) [5]. Des évaluations EEG répétées peuvent augmenter le rendement diagnostique et aider à identifier un état traitable et réversible. Le rendement diagnostique des EEG prolongés pour l'EMNC est supérieur à celui des EEG de routine d'après une revue récente. Mais il reste encore à déterminer la faisabilité de son utilisation plus large dans des contextes cliniques aigus [6]. Dans une série prospective, l'EEG continu a détecté un EMNC dans 12 % des cas, et des décharges interictales dans 30 % des syndromes confusionnels [7]. Par ailleurs, les patients âgés présentent plus souvent un état confusionnel post-critique que les plus jeunes [8].

En dehors d'une étiologie épileptique, le syndrome confusionnel peut être en lien avec une encéphalopathie (métabolique, médicamenteuse, auto-immune, etc.) et l'EEG pourra montrer des anomalies en faveur de ce diagnostic. Parfois, la mise en évidence d'anomalies inattendues comme l'existence de « rythmes rapides » pourra amener

à suspecter une prise de benzodiazépines méconnue et chercher une intoxication grâce à un dosage par exemple. Enfin, la stricte normalité d'un EEG chez un patient confus peut amener à s'interroger sur l'existence d'une pathologie prédisposante psychiatrique (comme au cours d'un épisode de mélancolie délirante).

Devant des troubles cognitifs, des fluctuations cognitives et des manifestations psycho-comportementales

Les fluctuations cognitives peuvent être dues à des épisodes soit amnésiques, soit confusionnels itératifs, plus ou moins associés à des hallucinations, et s'inscrire dans le cours évolutif de la maladie à l'origine des troubles cognitifs. C'est particulièrement le cas de la démence à corps de Lewy (DCL). Dans ces cas, le diagnostic différentiel d'avec la survenue de crises épileptiques est très difficile et l'EEG peut être d'une aide précieuse. Cela est d'autant plus vrai que le risque d'épilepsie augmente chez les sujets atteints de pathologie neurodégénérative comme la maladie d'Alzheimer ou la DCL. À l'inverse, les manifestations "purement" cognitives, notamment amnésiques, peuvent être en lien avec une épilepsie. Ainsi, le syndrome d'amnésie épileptique transitoire est une épilepsie temporale d'apparition tardive, définie par la récurrence d'épisodes paroxystiques dans lesquels prédominent l'amnésie, mais aussi très habituellement des troubles de la mémoire (autobiographique, topographique) dans la période interictale. Ce syndrome est important à reconnaître, car il débouche sur des options thérapeutiques importantes et une prise en charge spécifique, en particulier dans le cadre d'une consultation mémoire. Les indices évocateurs de crises devant des fluctuations cognitives sont : durée brève, répétition au cours de la journée, altération du contact, fixité du regard et/ou automatismes moteurs, déambulation, désorientation dans des lieux pourtant familiers, exacerbation brutale et transitoire des difficultés cognitives du sujet (mnésiques et langagières surtout) [9, 10].

Les troubles cognitifs d'évolution/aggravation subaiguë doivent faire suspecter aussi des pathologies non épileptiques, comme la maladie de Creutzfeldt-Jacob, où l'EEG a un rôle particulièrement important dans le diagnostic (pattern périodique bilatéral synchrone, pseudo-ECG) [11, 12].

Enfin, il faut penser à l'existence de possibles crises épileptiques dans les cas de troubles cognitifs lors de maladies neurodégénératives et/ou vasculaires, dans des cas comme des hallucinations récurrentes en bouffées brèves et ce, d'autant plus qu'elles sont relativement élémentaires ou selon une modalité inhabituelle (uncinée ou cénesthésique par exemple), ou encore dans des crises comportementales très aiguës et souvent brèves (angoisse, agressivité sans facteur déclenchant). La réalisation d'un EEG peut alors se révéler très "rentable" mettant en évidence des éléments épileptiques aidant dans la prise en charge thérapeutique et ce, d'autant que certains traitements ont également des effets symptomatiques anxiolytiques ou normothymiants.

Devant un tableau pseudo-vasculaire

Des épisodes d'aphasies ou de paralysies transitoires peuvent être ictales, et les antécédents d'« AIT » récidivants mal expliqués ou stéréotypés doivent faire évoquer une origine épileptique. Et le déficit post-critique (paralysie de Todd) de type aphasie et paralysie est également plus fréquent chez les sujets âgés que les plus jeunes [8]. L'EEG sera donc utile dans ces cas pour tenter de mettre en évidence des éléments épileptiques. Là encore, les diagnostics différentiels sont d'autant plus difficiles qu'un accident vasculaire cérébral ischémique ou hémorragique à sa phase aiguë peut se compliquer non exceptionnellement de crises épileptiques et il est important de les identifier pour intégrer ces informations à la réflexion thérapeutique. Par ailleurs, les figures EEG non épileptiques comme les LPDs (*lateralized periodic discharges*), appelées auparavant PLEDs (*paroxystic lateralized epileptiform discharges*), contemporaines d'un AVC sont également possibles (détaillées ultérieurement).

Devant des malaises mal expliqués

Il n'y a aucune indication à réaliser un EEG dans le bilan d'une syncope en première intention, si celle-ci est typique. En revanche, l'EEG peut être indiqué en cas de doute clinique (crise de présentation syncopale) ou lors de la répétition d'épisodes (diagnostic différentiel avec les syncopes psychogènes). Le score de Sheldon a été proposé pour différencier une crise épileptique d'une syncope [13]. Mais les difficultés sont qu'il existe des syncopes convulsivantes, qu'une crise épileptique peut être induite par une syncope, et enfin qu'une crise épileptique partielle peut entraîner des troubles du rythme cardiaque. Devant des chutes répétées, certes l'EEG ne fait pas partie des examens systématiques à réaliser, mais il doit être demandé au moindre doute sur

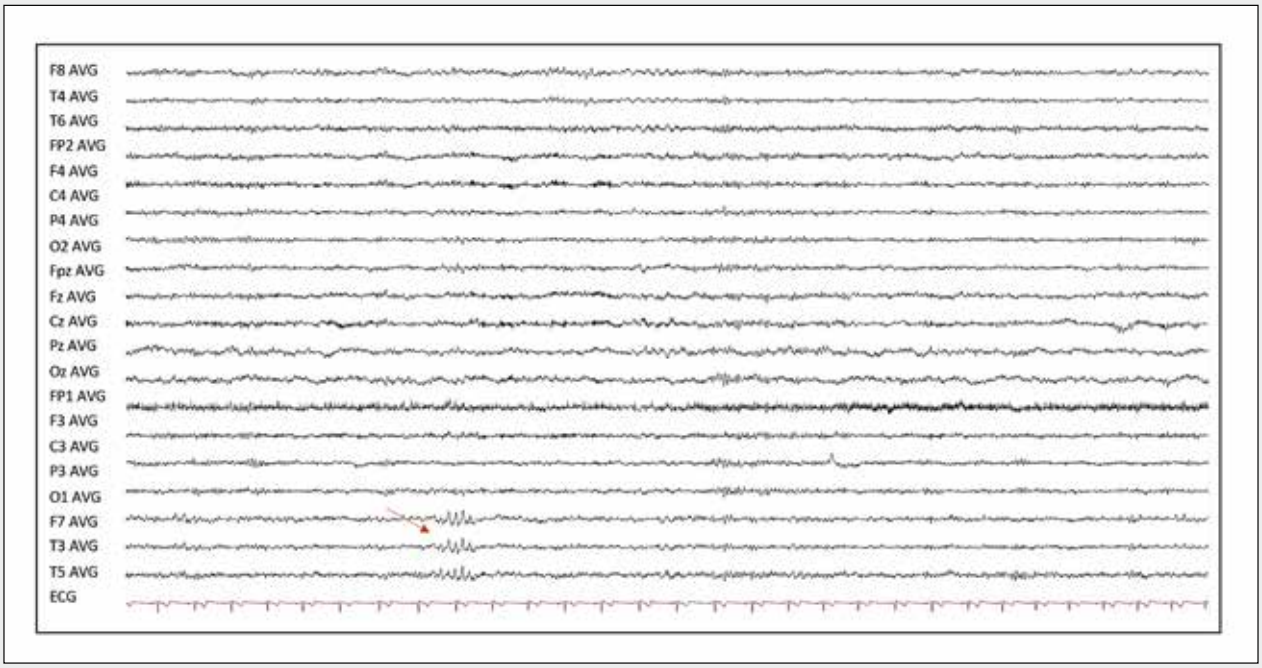

Figure 1

Bouffée d'irrégularités un peu aiguës, arciformes, temporales gauches, évoquant des pointes en palissade.

Montage référentiel, filtre passe haut : 0,53 Hz, filtre passe bas : 70 Hz, base de temps : 30 sec, gain : 80 µV/cm.

des malaises mal expliqués (ou *a fortiori* en cas de suspicion de perte de connaissance) causant les chutes [14].

Difficultés de l'EEG chez les personnes âgées

L'EEG est moins sensible et moins spécifique chez les sujets âgés : il peut être normal dans 50-60 % des cas, et il est fréquemment non spécifique (10-20 %) avec des tracés physiologiques trompeurs, mais un ralentissement focal cohérent avec la clinique peut être important [15]. Il est largement reconnu que la normalité de l'examen ne permet pas d'éliminer le diagnostic d'épilepsie, et il est important de répéter l'examen, y compris des EEG sensibilisés (par exemple tracé de sieste, tracé après privation de sommeil, tracé de longue durée type holter-EEG, ou EEG-vidéos).

Les figures variantes EEG de la normale fréquentes chez les sujets âgés

Les figures variantes de la normale de l'EEG peuvent être interprétées à tort comme des décharges épileptiformes, ce qui retarde le diagnostic et le traitement approprié d'autres troubles paroxystiques, tels que les crises psychogènes non épileptiques, les troubles anxieux ou paniques et les syncopes. Certaines caractéristiques de l'EEG se modifient avec l'âge, avec une augmentation des anomalies non spécifiques : ralentissement plus ou moins symétrique de l'activité de fond, fréquence accrue des rythmes lents thêta parfois organisés en foyers asymétriques sur les régions temporales qui peuvent intéresser jusqu'à 15 % des sujets âgés normaux [15]. Un certain nombre de patterns EEG inhabituels, mais physiologiques, a été observé chez les sujets âgés principalement lors de la somnolence :

i) pointes en palissade (PP) ou « *wicket spikes* » dans les régions temporales antérieures, qui ressemblent au rythme mu en arceau *(Fig. 1)* ;

ii) petites pointes aiguës ou « *small sharp spikes* », généralement de faible voltage (< 50 mV) et de courte durée (< 50 ms), avec des pointes monophasiques ou diphasiques, souvent d'une amplitude maximale dans les régions temporales ;

iii) décharges d'ondes thêta parfois aiguës, plus ou moins asymétriques, au niveau des carrefours temporo-pariéto-occipitaux, qui

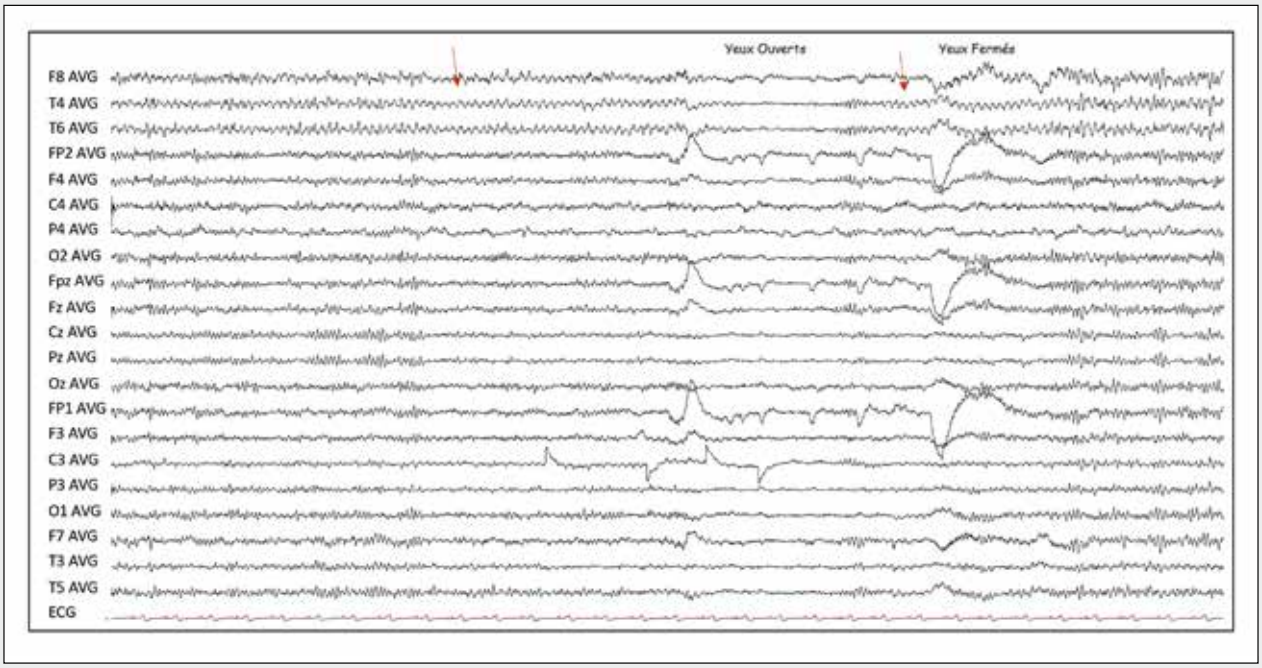

Figure 2

***Séquence d'ondes thêta à 5 Hz, en regard de la région temporale droite, disparaissant à l'ouverture des yeux, réapparaissant à leur fermeture, sans traduction clinique, évoquant des SREDA* (Subclinical Rhythmic EEG Discharges in Adults).**

Montage référentiel, filtre passe haut : 0,53 Hz, filtre passe bas : 70 Hz, base de temps : 30 sec, gain : 80 µV/cm.

durent quelques secondes ou plusieurs minutes appelés SREDA (*subclinical rhythmic EEG discharge of adults*) *(Fig. 2)* ;

iv) trains d'ondes lents de rythme delta de localisation bifrontale, d'une durée de 2 à 10 secondes et de haut voltage, appelés FIRDA (*frontal intermittent rhythmic delta activity*) [15, 16]. Enfin, les LPDs/PLEDs sont des activités paroxystiques périodiques latéralisées à un hémisphère ou parfois focales, mais elles ne sont pas nécessairement en rapport avec une origine épileptique. Les figures LPDs/PLED sont contemporaines d'une agression cérébrale aiguë, quelle que soit la cause (un AVC par exemple), et sont transitoires.

Décharges épileptiformes dans les EEG des personnes âgées

Enfin, la proportion de patients âgés épileptiques qui ont des anomalies paroxystiques intercritiques sur l'EEG est significativement plus faible que celle des sujets jeunes : 77 % des tracés dans les épilepsies débutant avant l'âge de 10 ans, 39 % après l'âge de 40 ans, et 26 % après l'âge de 60 ans [15, 17]. L'enregistrement prolongé de l'EEG, l'EEG ambulatoire et la surveillance vidéo de l'EEG des patients hospitalisés améliorent considérablement le rendement diagnostique, mais l'EEG vidéo prolongé reste encore sous-utilisé [18, 19]. Les pointes-ondes ou polypointes-ondes peuvent être les mêmes que celles du sujet jeune, mais, dans certains cas, les pointes sont volontiers plus lentes, et donc plus émoussées. Les rythmes lents focaux, peu évocateurs, peuvent à l'inverse être d'origine épileptique, surtout s'ils sont paroxystiques. C'est leur corrélation avec la clinique du patient qui est fondamentale pour leur attribuer un caractère épileptique.

Conclusion

Par rapport aux individus plus jeunes, les sujets âgés sont plus susceptibles de développer des crises d'épilepsie, provoquées par une maladie aiguë ou sans cause précipitante évidente. La symptomatologie est très polymorphe et des pathologies fréquentes dans la population âgée sont aussi des étiologies de crises épileptiques (maladies neurodégénératives, lésions vasculaires). L'EEG fait partie intégrante d'une démarche diagnostique y compris chez les personnes âgées. L'EEG est moins sensible et moins spécifique chez les sujets

âgés, avec des tracés physiologiques trompeurs, mais un ralentissement focal cohérent avec la clinique peut être d'origine épileptique surtout lorsqu'il disparaît sur un EEG de contrôle fait à distance. Inversement, l'EEG normal ne permettant pas d'éliminer le diagnostic d'épilepsie, il est important de répéter l'examen, y compris des EEG sensibilisés comme le tracé de siestes avec vidéos. Le diagnostic reste certes difficile, mais rentable pour le patient en raison de la possibilité thérapeutique [20]. Enfin, en l'absence d'anomalie épileptique, l'EEG peut orienter vers d'autres diagnostics, avec une fréquence importante d'encéphalopathies, dont il faudra trouver la cause, contribuant ainsi de manière significative à la démarche diagnostique. ■

✖ *Les auteurs déclarent ne pas avoir de lien d'intérêt.*

Correspondance :
kiyoka.kinugawa@aphp.fr

Mots-clés :
Personne âgée, Syndrome confusionnel, Troubles cognitifs, Trouble vasculaire, Décharges épileptiformes

Bibliographie

1. HAS. Épilepsies : Prise en charge des enfants et des adultes 2020 ; 44.
2. Stefan H. Epilepsy in the elderly: facts and challenges. Acta Neurol Scand 2011 ; 124 : 223–37.
3. Berrut G, Cubillé M. Multimorbidity and epilepsia in the elderly. Geriatr Psychol Neuropsychiatr Vieil 2019 ; 17 : 13–9.
4. De Clerck L, Nica A, Biraben A. Clinical aspects of seizures in the elderly. Geriatr Psychol Neuropsychiatr Vieil 2019 ; 17 : 7–12.
5. Dupont S, Kinugawa K. Nonconvulsive status epilepticus in the elderly. Rev Neurol 2020 ; 176 : 701–9.
6. Manfredonia F, Saturno E, Lawley A, et al. The role of electroencephalography in the early diagnosis of non-convulsive status epilepticus in elderly patients with acute confusional state: Two possible strategies? Seizure 2019 ; 73 : 39–42.
7. Sambin S, Gaspard N, Legros B et al. Role of Epileptic Activity in Older Adults With Delirium, a Prospective Continuous EEG Study. Front Neurol 2019 ; 10 : 263.
8. Stefan H, May TW, Pfäfflin M et al. Epilepsy in the elderly: comparing clinical characteristics with younger patients. Acta Neurol Scand 2014 ; 129 : 283–93.
9. Del Felice A, Broggio E, Valbusa V et al. Transient epileptic amnesia mistaken for mild cognitive impairment? A high-density EEG study. Epilepsy Behav 2014 ; 36 : 41–6.
10. Rabinowicz AL, Starkstein SE, Leiguarda RC, Coleman AE. Transient epileptic amnesia in dementia: a treatable unrecognized cause of episodic amnestic wandering. Alzheimer Dis Assoc Disord 2000 ; 14 : 231–3.
11. Wieser HG, Schindler K, Zumsteg D. EEG in Creutzfeldt-Jakob disease. Clin Neurophysiol 2006 ; 117 : 935–51.
12. Lapergue B, Demeret S, Denys V et al. Sporadic Creutzfeldt-Jakob disease mimicking nonconvulsive status epilepticus. Neurology 2010 ; 74 : 1995–9.
13. Sheldon R, Rose S, Ritchie D et al. Historical criteria that distinguish syncope from seizures. J Am Coll Cardiol 2002 ; 40 : 142–8.
14. Novitskaya Y, Götz-Trabert K, Schulze-Bonhage A. Recurrent episodes of falls and amnestic confusional states as diagnostic challenge in the elderly. BMJ Case Rep 2019 ; 12.
15. Van Cott AC. Epilepsy and EEG in the elderly. Epilepsia 2002 ; 43 : 94–102.
16. Kang JY, Krauss GL. Normal Variants Are Commonly Overread as Interictal Epileptiform Abnormalities. J Clin Neurophysiol 2019 ; 36 : 257–63.
17. Drury I, Beydoun A. Interictal epileptiform activity in elderly patients with epilepsy. Electroencephalogr Clin Neurophysiol 1998 ; 106 : 369–73.
18. McBride AE, Shih TT, Hirsch LJ. Video-EEG monitoring in the elderly: a review of 94 patients. Epilepsia 2002 ; 43 : 165–9.
19. Drury I, Selwa LM, Schuh LA et al. Value of inpatient diagnostic CCTV-EEG monitoring in the elderly. Epilepsia 1999 ; 40 : 1100–2.
20. Verny M, Biraben A. Epilepsy in the elderly population: a difficult but particularly useful diagnosis for the patient! Geriatr Psychol Neuropsychiatr Vieil 2019 ; 17 : 5–6.

Agenda

7th Congress of the European Academy of Neurology (EAN)

19-22 juin 2021 – En virtuel`

• **Renseignements et inscription :** www.ean.org

7th European Stroke Organisation Conference

1-3 septembre 2021 – En virtuel

• **Renseignements et inscription :** eso-conference.org

34e Congrès de l'ANLLF (Association des neurologues libéraux de langue française)

30 septembre – 2 octobre 2021 – Nantes

• **Renseignements :** anllf.org

23es Journées françaises de l'épilepsie

12-15 octobre 2021 – Strasbourg

• **Renseignements et inscription :** www.epilepsie-info.fr
• **Clôture de l'appel aux communications :** 16 juin 2021
• **Fin du tarif préférentiel :** 6 septembre 2021

7. Électroencéphalographie en psychiatrie

Jean-Arthur Micoulaud-Franchi
Service universitaire de médecine du sommeil, CHU de Bordeaux
CNRS USR 3413 SANPSY, CHU de Bordeaux – Hôpital Pellegrin, Université de Bordeaux

EEG et psychiatrie

L'électroencéphalographie est liée à la psychiatrie depuis sa création et s'est très tôt implantée comme technique d'exploration dans les hôpitaux psychiatriques universitaires [1-3]. Le pourcentage d'EEG demandés en psychiatrie varie suivant les études entre 3 et 25 % des patients adultes admis dans un service hospitalier de psychiatrie [4]. Le taux de tracés anormaux est en moyenne entre 20 et 25 %, mais tombe à environ 10 % si l'on prend le soin de retirer les tracés modifiés du fait des thérapeutiques ou des rythmes inhabituels, mais non pathologiques [5]. Dans la plupart des cas, les anomalies EEG révèlent des atteintes cérébrales que l'analyse sémiologique clinique permettait déjà de suspecter et l'EEG ne serait utile pour réorienter de manière décisive l'hypothèse diagnostique en psychiatrie que dans 1 à 2 % des cas [5].

EEG et démarche diagnostique en psychiatrie

L'intérêt de l'EEG pour confirmer un diagnostic de trouble mental est quasiment nul, en dehors de la vidéo-EEG dans le cadre du diagnostic positif des crises non épileptiques psychogènes (CNEP) [6]. Pourtant, l'apport de l'EEG pour le diagnostic en psychiatrie a été largement discuté : dans le cadre d'un modèle phénotypique en lien avec une approche clinique catégorielle, suivant la supposition que certains rythmes associés inhabituels, mais non pathologiques, seraient associés à certaines catégories de troubles mentaux [7] ; dans le cadre d'un modèle dimensionnel en lien avec l'éveil, consistant à interpréter l'EEG comme un reflet de la régulation de l'éveil appelée « rigide » ou « labile » [8]. Cependant, le niveau de preuve de ces approches reste extrêmement faible.

L'EEG en psychiatrie s'inscrit surtout dans une démarche de diagnostic différentiel, dans l'évaluation d'une perte de connaissance ou d'une altération rapide ou brutale de la conscience, d'un déficit cognitif et d'un syndrome confusionnel ou démentiel. L'EEG, accompagné de la description clinique précise, est alors d'une aide importante pour confirmer un diagnostic de crise épileptique ou d'épilepsie, de démence, d'encéphalite [9].

Crise épileptique et épilepsie

Crise épileptique et épilepsie constituent un diagnostic différentiel psychiatrique majeur du fait de :

- l'aspect psychiatrique que peuvent prendre les manifestations des crises épileptiques focales et certains syndromes post-critiques d'épilepsies [10] ;
- la psychose post-ictale survenant lors des phases de recrudescence du nombre de crises d'épilepsie chez un patient souffrant d'épilepsie sévère pharmacorésistante [10] ;
- l'aspect convulsif des manifestations de CNEP [11, 12].

Démences

Les syndromes démentiels débutants constituent un diagnostic différentiel d'épisodes dépressifs caractérisés chez des personnes âgées. La demande d'un EEG dans le contexte des démences doit tenir compte du cours évolutif, qui détermine bien souvent les délais d'apparition des anomalies. L'EEG des personnes âgées souffrant d'un épisode dépressif caractérisé, en l'absence de comorbidités neurologiques, ne présente pas d'anomalies.

Encéphalites

L'EEG garde une place incontournable dans l'encéphalite infectieuse (notamment herpétique) ou auto-immune dont la symptomatologie est souvent d'allure psychiatrique. L'EEG doit être réalisé en urgence dès lors que le diagnostic est suspecté et permet de mettre en évidence précocement des anomalies temporales.

EEG et démarche thérapeutique en psychiatrie

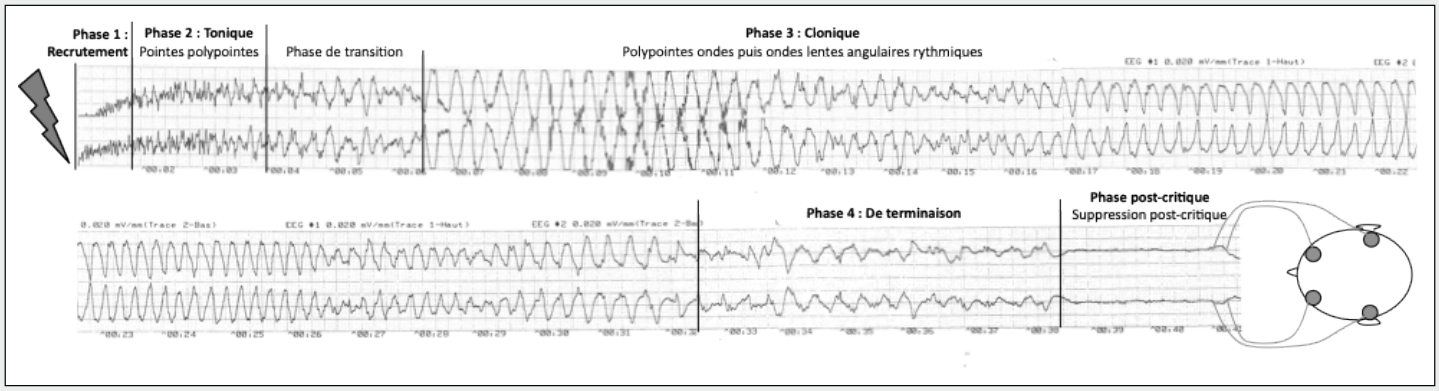

Figure 1

Phases typiques d'une crise épileptique induite par une stimulation électrique dans le cadre d'une prise en charge d'électrophysiologie interventionnelle psychiatrique par électro-convulsivothérapie (ECT).

La plupart des thérapeutiques utilisées en psychiatrie peut entraîner des modifications de rythme de fond EEG et des activités paroxystiques, qui ne doivent pas conduire automatiquement à conclure à la mauvaise tolérance du traitement ni à son arrêt systématique. Elles pourraient même être associées à une meilleure réponse thérapeutique, et Fink a proposé de privilégier le terme de « modifications EEG » à celui « d'anomalies EEG » [13].

L'EEG peut être utile pour les thérapeutiques à marge étroite (en particulier lithium, clozapine, électroconvulsivothérapie - ECT). Dans ces situations, la réalisation d'un EEG conventionnel pré-thérapeutique est souvent demandé par les psychiatres, et peut permettre d'avoir un « tracé EEG de base ». Celui-ci peut être comparé aux éventuels tracés réalisés dans le suivi des effets secondaires cognitifs de la prise en charge thérapeutique. Un suivi électro-clinique permet alors de guider et de surveiller la démarche thérapeutique. Les modifications EEG sont, en l'absence d'anomalies cliniques associées, à tolérer. Mais en cas d'association à des signes de mauvaise tolérance cognitive du traitement, ces modifications EEG sont un argument supplémentaire pour ajuster le traitement, et envisager un bilan étiologique neurologique si les anomalies persistent.

Psychotropes

Le lithium et les antipsychotiques peuvent modifier le rythme de fond EEG et induire des paroxysmes. La quantité de paroxysmes est fonction du type d'antipsychotiques : elle est plus grande avec la clozapine et l'olanzapine [13]. En cas d'activités paroxystiques épileptiformes nombreuses sans crise clinique enregistrée pendant l'EEG, l'évaluation clinique de manifestations de crise doit être effectuée rigoureusement. Mais, en pratique, l'expression clinique de ces modifications EEG est rare, sauf pour la clozapine, qui entraînerait des crises épileptiques dans 5 % des cas lorsque la posologie est comprise entre 600 et 900 mg/j. Les crises semblent surtout corrélées à son taux sérique.

Électro-convulsivothérapie

L'ECT reste une thérapeutique de choix en psychiatrie. L'ECT est une méthode d'électrophysiologie interventionnelle consistant à appliquer une stimulation électrique afin d'induire une crise épileptique qui présente des caractéristiques spécifiques (en particulier du fait de la période de suppression post-ictale, *Fig. 1*) et ainsi obtenir un effet thérapeutique très bénéfique [14]. C'est une méthode qui nécessite le monitoring par un enregistrement EEG de deux voies en temps réel de la crise épileptique induite pendant la réalisation des séances. L'enregistrement EEG est déclenché automatiquement dès la fin de la stimulation électrique [14].

L'EEG conventionnel est utile en cas de suspicion de crise prolongée (voire d'état de mal épileptique) ou de syndrome confusionnel secondaire. Il faut souligner que les séances d'ECT sont possibles sous traitement antiépileptique, n'induisent pas de maladies épileptiques, ont tendance à augmenter le seuil épileptogène et peuvent réduire la fréquence des crises d'une épilepsie, voire être

utilisées pour le traitement des états de mal épileptiques [15]. Entre les séances, l'EEG peut être modifié de manière importante. Ces anomalies sont fonction du nombre de séances d'ECT et sont plus marquées avec la stimulation bilatérale qu'unilatérale. L'interprétation de ces anomalies, réversibles en 1 à 3 mois après l'arrêt des ECT, comme pour le lithium ou la clozapine, est fonction de la clinique.

EEG et futur de la psychiatrie

Bien qu'il reste difficile de juger précisément de l'intérêt, en particulier médico-économique, de l'EEG dans la démarche diagnostique et thérapeutique en psychiatrie, il faut garder à l'esprit que l'EEG doit rester accessible aux patients souffrant de troubles mentaux dans le cadre de l'équité d'accès aux examens complémentaires pour une prise en charge médicale non psychiatrique. L'usage clinique de l'EEG reste important pour maintenir une démarche diagnostique et thérapeutique rigoureuse dans des indications médicales précises. Dans les contextes sémiologiques d'intrication neuropsychiatrique, il s'agit d'un examen qui demeure d'un grand intérêt clinique. Enfin, l'EEG reste en recherche psychiatrique un outil d'exploration psychophysiologique et neurocognitif des plus intéressants [16, 17]. ■

✖ *L'auteur déclare ne pas avoir de lien d'intérêt.*

Correspondance :
jarthur.micoulaud@gmail.com

Mots-clés :
Diagnostic, Crise épileptique, Épilepsie, Démence, Encéphalite, Psychotropes, Électro-convulsivothérapie

Bibliographie

1. Delay J. Les ondes cérébrales et la psychologie. Paris : PUF, 1942.
2. Morault P, Bourgeois ML, Paty J. Électrophysiologie cérébrale en psychiatrie. Paris : Masson, 1992.
3. Micoulaud-Franchi J.-A, Balzani C, Vion-Dury J. Électroencéphalographie conventionnelle et psychiatrie de l'adulte : aspects diagnostiques et thérapeutiques, Encyclopédie Médico-Chirurgicale - Psychiatrie : 37-151-C-10. Paris: Elsevier Masson SAS, 2013.
4. Hughes JR. A review of the usefulness of the standard EEG in psychiatry. Clin Electroencephalogr 1996 ; 27 : 35-9.
5. O'Sullivan SS, Mullins GM, Cassidy EM et al. The role of the standard EEG in clinical psychiatry. Hum Psychopharmacol 2006 ; 21 : 265-71.
6. Hingray C, Biberon J, El-Hage W et al. Psychogenic non-epileptic seizures (PNES). Rev Neurol 2016 ; 172 : 263-9.
7. Boutros N, Galderisi S, Pogarell O et al. Standard electroencephalography in clinical psychiatry: a practical handbook. Chichester, West Sussex ; Hoboken, NJ : Wiley-Blackwell ; 2011.
8. Ulrich G. Psychiatric electroencephalography. Jena-Stuttgart-New York : Gustav Fisher Verlag ; 1994.
9. Gueguen B, Olié J, Raffaitin F. Electroencéphalographie et psychiatrie. Encyclopédie Médico-Chirurgicale – Psychiatrie : 37-170-A-10. Paris: Elsevier Masson SAS, 1990.
10. de Toffol B. Troubles psychiatriques de l'épilepsie chez l'adulte. Encyclopédie Médico-Chirurgicale – Psychiatrie : 37-560-A-10. Paris: Elsevier Masson SAS, 2012.
11. Tarrada A, Hingray C, Sachdev P et al. Epileptic psychoses are underrecognized by French neurologists and psychiatrists. Epilepsy Behav 2019 ; 100 : 106528.
12. Rotge JY, Lambrecq V, Marchal C et al. Conversion disorder and coexisting nonepileptic seizures in patients with refractory seizures. Epilepsy Behav 2009 ; 16 : 350-2.
13. Fink M. EEG changes with antipsychotic drugs. Am J Psychiatry 2002 ; 159 : 1439.
14. Micoulaud-Franchi JA, Quilès C, Cermolacce M et al. Électroconvulsivothérapie et niveau de preuve : de la causalité à la relation dose-effet. Encephale 2016 ; 42 : S51-S59.
15. Lambrecq V, Villéga F, Marchal C et al. Refractory status epilepticus: electroconvulsive therapy as a possible therapeutic strategy. Seizure 2012 ; 21 : 661-4.
16. Timsit-Berthier M. [Interest of neurophysiological exploration in clinical psychiatry]. Neurophysiol Clin 2003 ; 33 : 67-77.
17. Dumas G, Kelso JA, Nadel J. Tackling the social cognition paradox through multiscale approaches. Front Psychol 2014 ; 5 : 882.

Agenda

37th European Committee for Treatment and Research in Multiple Sclerosis (ECTRIMS)

13-15 octobre 2021 – En virtuel

• **Renseignements et inscription :** www.ectrims-congress.eu/2021.html

26es Journées de la Société française neuro-vasculaire

17-19 novembre 2021 – Issy les Moulineaux

• **Renseignements et inscription :** www.societe-francaise-neurovasculaire.fr/congrès-annuel

8. Apports des microélectrodes intracérébrales dans l'étude de la physiopathologie des épilepsies focales

Valerio Frazzini, Vincent Navarro

Département de neurologie et de neurophysiologie clinique, Hôpital de la Pitié-Salpêtrière, AP-HP, Paris
Institut du cerveau, ICM (Inserm-U1127, CNRS-UMR7225), Sorbonne Université, Paris

Introduction

Les enregistrements chroniques par microélectrodes intracérébrales nous permettent d'accéder à une meilleure compréhension des mécanismes neuronaux à l'origine des phénomènes épileptiques. La plupart de nos connaissances sur la physiopathologie des épilepsies est issue d'enregistrements électrophysiologiques obtenus à partir des modèles animaux *in vivo* ou d'enregistrements *in vitro* de tissus cérébraux animaux et humains. Malgré l'indéniable importance des enregistrements *in vitro*, ces méthodes ne permettent pas d'accéder de façon directe au comportement physiologique et pathologique de neurones parfaitement intégrés dans les réseaux cérébraux, chez des sujets humains éveillés et non sédatés. Les enregistrements *in vivo* par des microélectrodes nous permettront d'étudier le rôle modulateur des différents états de vigilance sur l'apparition d'événements pathologiques comme des crises épileptiques spontanées.

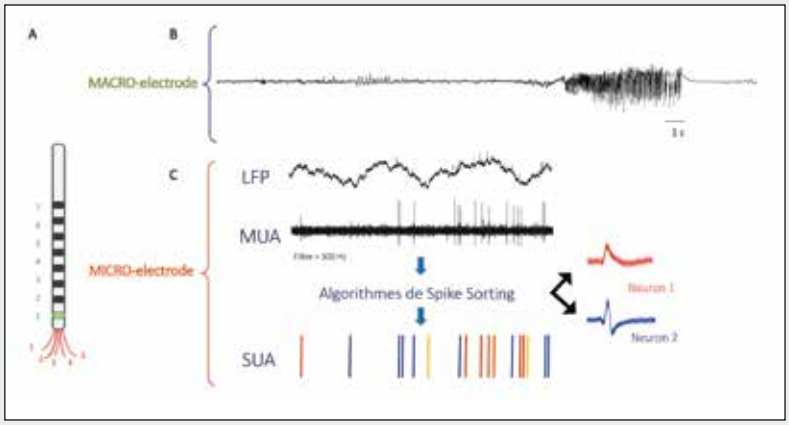

Figure 1
A) *Représentation schématique d'une macro-microélectrode. Les plots de la macroélectrode sont indiqués en noir. Le plot le plus profond est indiqué en vert. Les microélectrodes sont représentées en rouge.*
B) *Représentation schématique du signal EEG enregistré par le plot le plus profond de la macroélectrode intracérébrale.*
C) *Représentation schématiques des signaux enregistrés par les microélectrodes. En haut : potentiels de champ (LFPs) détectés par une microélectrode. Tracé central : le même signal, filtré au-delà de 300 Hz. Ce filtre supprime toutes les fréquences basses et laisse apparaître les potentiels d'action des neurones. L'ensemble des potentiels d'action générés par de multiples neurones, enregistrés au niveau extracellulaire, est défini comme activité multi-unitaire (*Multi Unit Activity, *MUA). En utilisant des algorithmes de* spike-sorting, *il est possible de trier les potentiels d'action et les classer sur la base de plusieurs caractéristiques. Tous les potentiels d'action ayant des caractéristiques comparables sont considérés comme générés par un neurone unique (*Single Unit Activity, *SUA).*

Les enregistrements par microélectrodes

L'enregistrement électrophysiologique unitaire *in vivo* est actuellement possible grâce à la disponibilité de microélectrodes de très petite taille et de grande impédance, connectées à des amplificateurs conçus pour acquérir des signaux avec des taux d'échantillonnage très élevés. Les enregistrements par microélectrodes sont toujours réalisés lors d'une investigation invasive préchirurgicale chez des patients atteints d'une épilepsie focale pharmacorésistante. Au cours du temps, plusieurs modèles ont été développés. En Europe, en raison de l'utilisation prééminente de la SEEG (stéréo-électroencéphalographie), les microélectrodes

les plus utilisées sont de type Behnke-Fried (de la société AdTech). Dans ce modèle, des microfilaments de platinum-iridium (les microélectrodes) sortent de l'extrémité interne de la macroélectrode standard *(Fig. 1 et 2)*. L'implantation des microélectrodes permet d'augmenter la résolution temporelle et spatiale de l'investigation électrophysiologique, puisque chaque contact de la microélectrode enregistre des potentiels de champs d'un petit groupe de neurones dans un volume estimé à environ 1 mm³. D'autres modèles ont été également développés, permettant à des microélectrodes (qui peuvent être aussi des tétrodes) de se déployer entre les plots des macroélectrodes (société DIXI). L'insertion des microélectrodes ne nécessite pas de modification substantielle de la procédure de calcul des trajectoires des électrodes intracérébrales, ni du geste chirurgical. Les signaux électrophysiologiques doivent être échantillonnés avec une fréquence très élevée (> 20 kHz ; dans notre centre à 32 kHz) pour obtenir des signaux ayant un ample spectre de fréquence. Ce dernier aspect est très important, car les signaux EEG (microEEG) doivent contenir les bandes de fréquence pour l'étude des LFP (c'est-à-dire les potentiels locaux de champ), mais aussi des fréquences plus élevées, afin de recueillir les potentiels d'action générés par les neurones (activité multi-unitaire ou MUA) *(Fig. 1)*. De plus, la fréquence d'échantillonnage doit permettre d'enregistrer d'autres phénomènes neurophysiologiques comme les oscillations à haute fréquence (*high frequency oscillations* ou HFOs entre 80-500 Hz).

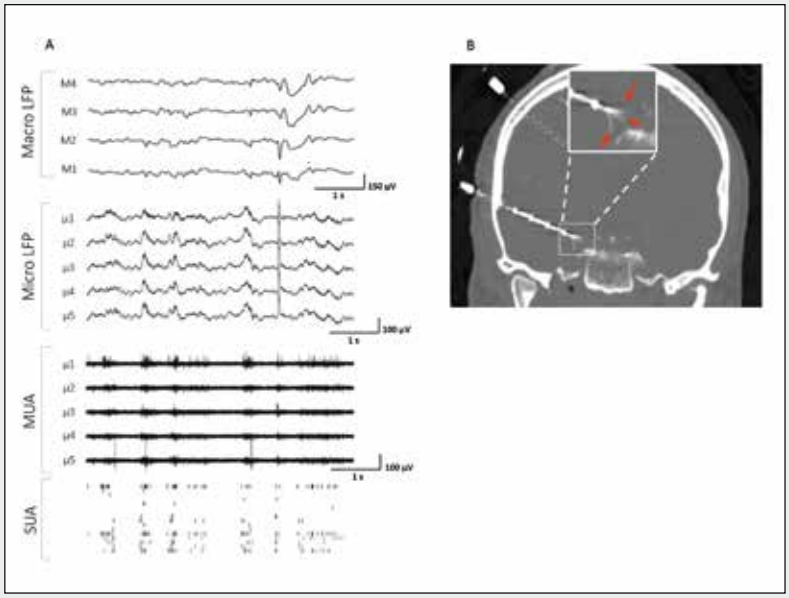

Figure 2

A) *Exemple d'enregistrement multiéchelle de l'activité cérébrale lors d'un enregistrement avec des macro-microélectrodes. De haut en bas : enregistrements EEG standard (macroLFP ; montage bipolaire) obtenu à partir des macroélectrodes. Enregistrement d'un tracé microEEG (MicroLFP) à partir des LFPs détectés par les microélectrodes. Activité multiunitaire, MUA (300-3 000 Hz) correspondant aux signaux microEEG. Comportement des différents cellules (SUA) au cours des enregistrements EEG : dans le* raster plot *chaque ligne horizontale correspond à l'activité d'une cellule unique. Chaque trait vertical indique un potentiel d'action. On distingue ainsi que plusieurs neurones déchargent de façon synchrone lors des activités lentes, visibles sur les microLFP.*
B) *Scanner cérébral montrant le trajet d'une électrode intracérébrale se terminant par des faisceaux de microélectrodes. Une magnification des microélectrodes (flèches rouges) est représentée.*

Spike sorting

À partir des enregistrements extracellulaires, il est possible d'identifier les neurones et de trier les différentes cellules grâce à l'utilisation d'algorithmes d'analyse du signal de plus en plus sophistiqués. Ces méthodes de « *spike sorting* » permettent de trier les différents neurones sur la base de plusieurs paramètres comme la morphologie de leur potentiel d'action et leur fréquence de décharge (*interspike interval*, ISI). D'importants efforts ont été consacrés au développement de méthodes capables d'identifier les différents sous-types de cellules (neurones pyramidaux *versus* interneurones) ou encore de classer les neurones à partir de leurs propriétés électrophysiologiques de décharge (*regular spiking neurons, bursting neurons*, etc.) *(Fig. 1)*. Après avoir identifié les neurones uniques, plusieurs méthodes d'analyses doivent être employées pour évaluer les modifications de la décharge neuronale au cours des événements (*time-locked analyses*) détectés au niveau des LFPs. Cette approche expérimentale permet de développer une vision multi-échelle de l'activité cérébrale *in vivo* *(Fig. 2)*.

Les microélectrodes, pour une meilleure compréhension de l'émergence des phénomènes épileptiques

Différentes études suggèrent que les enregistrements par

microélectrodes peuvent identifier des activités pathologiques autrement non détectables au niveau des macroélectrodes adjacentes, telles que des anomalies intercritiques [2] ou des microdécharges critiques [3]. Les enregistrements *in vivo* par microélectrodes ont également permis d'analyser les dynamiques neuronales pendant les anomalies intercritiques [4, 5] et crises épileptiques spontanées, et notamment d'étudier la transition vers la décharge critique (ictogenèse). Alors qu'une crise épileptique est traditionnellement définie comme le résultat d'une « *décharge excessive et hypersynchrone d'une population neuronale plus ou moins étendue au sein des réseaux neuronaux* », la plupart des études par microélectrodes suggère un scénario différent. L'apparition des crises épileptiques semble marquée par un comportement assez variable et hétérogène des neurones, avec certaines cellules qui ne modifient pas leur taux de décharge, d'autres qui montrent une augmentation significative de leur décharge et d'autres encore qui semblent plutôt entrer dans un état d'inhibition transitoire [6-8]. Les mécanismes à la base de cette hétérogénéité n'ont pas encore été entièrement élucidés. Certaines données suggèrent que cette activité n'est pas casuelle, car les modalités de recrutement des différents neurones sont plutôt stéréotypées entre les crises d'un même patient [6]. Toutefois, d'autres études n'ont pas pu confirmer ces résultats.

Multi electrode recording

Des données obtenues à partir d'une matrice de microélectrodes appliquée dans la surface corticale (*multi electrode recording*, MEA) suggèrent une hypothèse capable d'intégrer ces résultats dans un cadre cohérent. Avec les MEA, il a été possible d'enregistrer, au cours d'une crise, un « front d'onde critique », c'est-à-dire une frange d'intense activité unitaire qui se propage avec une vitesse inférieure à 1 mm/s à partir d'un sous-domaine (défini comme le « cœur ») [9]. Cette activité intense serait microscopique et non détectable au sein des LFP détectés par les macroélectrodes standard. De façon intéressante, le marqueur neurophysiologique du « cœur critique » serait caractérisé par une modification de la morphologie des potentiels d'action [10]. Ce qui entoure le « cœur » est défini comme la « pénombre ». Ce sous-domaine fonctionnel de la région épileptogène serait par contre caractérisé par une activité très hétérogène au niveau microscopique. Une autre observation étonnante, obtenue à partir des microélectrodes, concerne le rôle apparemment paradoxal des interneurones lors du début d'une crise épileptique.

Low-voltage fast activity

Plusieurs études suggèrent qu'un pattern de début de crise fréquemment identifié pendant les enregistrements SEEG, constitué par l'apparition d'une activité focale et rapide de bas voltage (*low-voltage fast activity*), serait le résultat d'un recrutement précoce des interneurones inhibiteurs qui précède la décharge des neurones pyramidaux [6, 11]. Cette observation défie la vision traditionnelle des interneurones comme des cellules impliquées uniquement dans l'inhibition des décharges critiques et au contraire identifie les neurones GABAergiques comme des cellules participant potentiellement à l'initiation des crises épileptiques.

Conclusions et directions futures

Plusieurs questions restent sans réponse et font l'objet d'investigations en cours. L'amélioration des méthodes de tri des potentiels d'action et de notre capacité de classer les différents types de neurones *in vivo* reste un défi afin d'accéder à une meilleure compréhension de la dynamique de décharges des neurones lors des activités épileptiques. Les enregistrements par microélectrodes, à l'avenir, nous diront si l'apparente hétérogénéité de la décharge neuronale lors des épisodes critiques (et intercritiques) est le résultat d'une différente organisation fonctionnelle de la région cérébrale impliquée dans la genèse de la décharge. Une autre question concerne la mise en jeu de différents types de neurones pendant les patterns critiques identifiés lors des explorations SEEG. Ces explorations devraient aussi nous permettre de comprendre comment des anomalies cérébrales très épileptogènes (comme les malformations du développement du cortex ou certaines néoplasies bénignes) sont capables de générer des anomalies épileptiques. L'ensemble de ces informations devrait nous permettre une meilleure compréhension de la physiopathologie des épilepsies focales et l'identification de nouvelles cibles thérapeutiques. ■

✖ *Valerio Frazzini déclare ne pas avoir de lien d'intérêt. Vincent Navarro déclare avoir participé à des boards pour GW Pharma et UCB.*

Correspondance :
valerio.frazzini@icm-institute.org

Mots-clés : Épilepsie focale, Enregistrements intracérébraux, Microélectrodes, Activités neuronales unitaires et multi-unitaires

Bibliographie

1. Ward AA, Thomas LB. The electrical activity of single units in the cerebral cortex of man. Electroencephalogr Clin Neurophysiol 1955 ; 7: 135-6.
2. Schevon CA, Ng SK, Cappell J et al. Microphysiology of epileptiform activity in human neocortex. J Clin Neurophysiol 2008 ; 25 : 321-30.
3. Stead M, Bower M, Brinkmann BH et al. Microseizures and the spatiotemporal scales of human partial epilepsy. Brain 2010 ; 133 : 2789-97.
4. Keller CJ, Truccolo W, Gale JT et al. Heterogeneous neuronal firing patterns during interictal epileptiform discharges in the human cortex. Brain 2010 ; 133 : 1668-81.
5. Alvarado-Rojas C, Lehongre K, Bagdasaryan J al. Single-unit activities during epileptic discharges in the human hippocampal formation. Front Comput Neurosci 2013 ; 7 : 140.
6. Truccolo W, Donoghue JA, Hochberg LR et al. Single-neuron dynamics in human focal epilepsy. Nat Neurosci 2011 ; 14 : 635-41.
7. Weiss SA, Alvarado-Rojas C, Bragin A et al. Ictal onset patterns of local field potentials, high frequency oscillations, and unit activity in human mesial temporal lobe epilepsy. Epilepsia 2016 ; 57 : 111-21.
8. Lambrecq V, Lehongre K, Adam C, Frazzini V et al. Single-unit activities during the transition to seizures in deep mesial structures. Ann Neurol 2017 ; 82 : 1022-8.
9. Liou JY, Smith EH, Bateman LM et al. A model for focal seizure onset, propagation, evolution, and progression. eLife 2020 ; 23 : e50927.
10. Merricks EM, Smith EH, Emerson RG et al. Neuronal Firing and Waveform Alterations through Ictal Recruitment in Humans. J Neurosci 2021 ; 41 : 766-79.
11. Elahian B, Lado NE, Mankin E et al. Low-voltage fast seizures in humans begin with increased interneuron firing. Ann Neurol 2018 ; 84 : 588-600.

PUBLI-RÉDACTIONNEL

Traitements innovants et COVID-19 dans la sclérose en plaques

ENTRETIEN AVEC THIERRY HULOT, PRÉSIDENT DE MERCK FRANCE

Le groupe Merck a toujours été tourné vers l'innovation. C'est le cas dans le domaine de la neurologie depuis 25 ans, et en particulier dans la sclérose en plaques.

QUELLE EST L'IMPLICATION DE MERCK POUR LUTTER CONTRE LA SCLÉROSE EN PLAQUES ?

Il y a tout juste 20 ans, les traitements de fond de la sclérose en plaques se comptaient sur les doigts d'une main. Notre interféron bêta-1a recombinant (REBIF®) était l'un de ces premiers traitements injectables. Puis les traitements oraux ont constitué une nouvelle étape dans l'amélioration de la qualité de vie des patients par leur confort et facilité d'utilisation.

En 2017, Merck innove avec l'obtention d'une autorisation de mise sur le marché européenne pour un traitement oral de reconstitution immunitaire (la cladribine sous forme de comprimés, MAVENCLAD®).

QUELLES SONT LES DERNIÈRES INNOVATIONS DÉVELOPPÉES DANS LA SEP ?

Après les immunomodulateurs, de nouvelles générations de traitements avec un effet immunosuppresseur sont apparues : des traitements provoquant une immunosuppression en continu, et d'autres provoquant une immunosuppression transitoire avec un contrôle de la maladie dans la durée. C'est le cas de la cladribine sous forme de comprimés ; facile d'utilisation, avec un suivi clinique et biologique allégé.

LES PATIENTS SEP SONT-ILS PLUS À RISQUE DE FORMES GRAVES DE COVID-19 SOUS LA CLADRIBINE COMPRIMÉS ? CE TRAITEMENT EST-IL COMPATIBLE AVEC LA VACCINATION ?

Selon les registres internationaux indépendants, les patients atteints de SEP ne courent pas un risque accru d'être affectés par la COVID ou de développer une forme grave. Cependant, des résultats de cohortes montrent que les patients traités avec certains immunosuppresseurs seraient plus à risque de développer une forme grave.

En Israël, où 70 % de la population est vaccinée avec un vaccin à ARNm, de premières données (indépendantes de Merck) ont montré que les 23 patients traités par la cladribine sous forme de comprimés ont développé une réponse avec des anticorps anti-COVID-19 suite à la vaccination (à partir de 4,4 mois après leur dernière dose de MAVENCLAD®). De premiers résultats rassurants, en attendant d'autres données qui seront nécessaires afin d'apporter la preuve d'une réponse vaccinale optimale contre la COVID.

« Les avancées dans la sclérose en plaques, l'un des enjeux de la recherche en neuroimmunologie. »

COMMENT VOYEZ-VOUS L'AVENIR DE LA SEP ?

Avec un arsenal thérapeutique grandissant, une collaboration renforcée entre la ville, l'hôpital et les centres experts devient primordiale pour une prise en charge optimale d'un patient atteint de sclérose en plaques.

La recherche et les efforts de Merck se poursuivent dans l'amélioration de la qualité de vie des patients et l'offre de nouvelles options thérapeutiques. Une nouvelle molécule innovante est également en cours de développement avec des études cliniques, notamment en France.

Merck / ©Lichtbildatelier Eva Speith, Darmstadt